นิพนธ์ต้นฉบับ

วารสารโรงพยาบาลนครพนม
Nakhonphanom Hospital Journal

Original articles

ISSN : 3057-0581(ONLINE) ISSN : 0857-4308(PRINT)

รายงานผู้ป่วยมะเร็งชนิดหายากที่เกิดจากเซลล์ไขมันที่บริเวณส่วนลึกของต้นขาซึ่งเลียนแบบเนื้องอกไขมันทั่วไป, ยืนยันการวินิจฉัยโดยการส่งตรวจวิเคราะห์ทางพันธุกรรม MDM2 Gene Amplification

ปรเมศวร์ ขอขจายเกียรติ, พ.บ.

กลุ่มงานพยาธิวิทยากายวิภาค โรงพยาบาลนครพนม

บทคัดย่อ

วัตถุประสงค์: เพื่อรายงานกรณีผู้ป่วยมะเร็งเนื้อเยื่อไขมันชนิดเซลล์แบ่งตัวต่ำและรูปร่างเซลล์ยังไม่เปลี่ยนแปลงผิดปกติมาก (ALT/WDLPS) ที่บริเวณส่วนลึกของต้นขาซึ่งมีลักษณะคล้ายเนื้องอกไขมันธรรมดา และเน้นย้ำความสำคัญของการตรวจทางโมเลกุลด้วยเทคนิค FISH เพื่อตรวจการเพิ่มจำนวนสำเนาของยีน MDM2 ในการยืนยันการวินิจฉัยโรค

วิธีการศึกษา: ศึกษา Case report ในผู้ป่วยหญิงไทยอายุ 69 ปี ที่มาด้วยก้อนเนื้อขนาดใหญ่บริเวณต้นขาขวา ประเมินผู้ป่วยโดยการตรวจร่างกาย การถ่ายภาพรังสีคลื่นแม่เหล็กไฟฟ้า (MRI) การผ่าตัดก้อนเนื้อการตรวจทางพยาธิวิทยา และส่งตรวจยืนยันทางพันธุกรรมระดับโมเลกุลด้วยเทคนิค FISH เพื่อวิเคราะห์การเพิ่มจำนวนยีน MDM2

ผลการศึกษา: ผู้ป่วยมีก้อนเนื้อนุ่ม ไม่ปวด ขนาดประมาณ 10 เซนติเมตร บริเวณต้นขาขวา ผล MRI พบรอยโรคขนาด 4.6x7.2x16.7 เซนติเมตร แทรกในกล้ามเนื้อ vastus lateralis หลังการผ่าตัดตัดก้อนเนื้อออกทั้งหมด (น้ำหนัก 552.5 กรัม ขนาด 13x8x2.5 เซนติเมตร) ผลตรวจทางจุลพยาธิวิทยาพบเซลล์คล้ายเซลล์ไขมันเจริญเต็มที่แทรกในกล้ามเนื้อลาย ซึ่งไม่สามารถตัดความเป็นไปได้ของ ALT/WDLPS ออกได้เนื่องจากตำแหน่งก้อนอยู่ลึก ผลการตรวจด้วยเทคนิค FISH พบการเพิ่มจำนวนสำเนาของยีน MDM2 เป็นบวก โดยมีอัตราส่วน MDM2 ต่อ CEP12 เท่ากับ 8.5 จึงยืนยันการวินิจฉัยเป็น ALT/WDLPS

ข้อสรุป: มะเร็งเนื้อเยื่อไขมันชนิด ALT/WDLPS ที่อยู่ส่วนลึกมีลักษณะทางคลินิกและพยาธิวิทยาคล้ายคลึงกับเนื้องอกไขมันธรรมดาอย่างมาก การตรวจการเพิ่มจำนวนยีน MDM2 ด้วยเทคนิค FISH มีบทบาทสำคัญอย่างยิ่งในการวินิจฉัยแยกโรค โดยเฉพาะในผู้ป่วยอายุมากกว่า 50 ปีที่มีก้อนเนื้อส่วนลึกขนาดใหญ่กว่า 10 เซนติเมตร

Corresponding : parametkhokhajaikiat@gmail.com

Received : 5 August 2026 Revised : 20 October 2026

Accepted : 26 October 2026

วารสารโรงพยาบาลนครพนม
ปีที่ 13 ฉบับที่ 3
เดือนกันยายน - ธันวาคม

E290790

นิพนธ์ต้นฉบับ

วารสารโรงพยาบาลนครพนม
Nakhonphanom Hospital Journal

Original articles

ISSN : 3057-0581(ONLINE) ISSN : 0857-4308(PRINT)

คำสำคัญ: *มะเร็งเนื้อเยื่อไขมันชนิดเซลล์แบ่งตัวต่ำและรูปร่างเซลล์ยังไม่เปลี่ยนแปลงผิดปกติมาก, การเพิ่มจำนวนสำเนาของยีน MDM2, เนื้องอกไขมันธรรมดาที่อยู่ลึกกว่าชั้นผิวหนังปกติ, เทคนิคการตรวจหาตำแหน่งของยีนโดยใช้ฟลูออเรสเซนต์*

A Deep-Seated Lipomatous Tumor of the Thigh Mimicking Lipoma: A Case Report of Atypical Lipomatous Tumor/ Well Differentiated Liposarcoma Confirmed by MDM2 Gene Amplification

Paramet Khokhajaikiat, M.D.

Department of Anatomical pathology, Nakhonphanom hospital

Abstract

Objective: To report a rare case of deep-seated atypical lipomatous tumor/well-differentiated liposarcoma (ALT/WDLPS) of the thigh mimicking an ordinary lipoma, and to highlight the diagnostic value of MDM2 gene amplification via FISH in establishing a definitive diagnosis.

Methods: This is a qualitative case report of a 69-year-old Thai female presenting with a large, painless mass in the right thigh. Patient evaluation included physical examination, MRI, complete surgical excision, histopathological examination, and molecular analysis using FISH to detect MDM2 gene amplification.

Results: Physical examination revealed a soft, painless mass approximately 10 cm in size on the right thigh. MRI demonstrated a well-defined lesion measuring 4.6x7.2x16.7 cm within the right vastus lateralis muscle. Complete surgical resection was performed (specimen weighs 552.5 g, dimensions 13x8x2.5 cm). Histopathology revealed mature-appearing adipocytes infiltrating striated muscle, rendering ALT/WDLPS indistinguishable from a deep lipoma based on histology alone. FISH analysis demonstrated MDM2 gene amplification with an MDM2/CEP12

Corresponding : parametkhokhajaikiat@gmail.com

Received : 5 August 2026 Revised : 20 October 2026

Accepted : 26 October 2026

วารสารโรงพยาบาลนครพนม
ปีที่ 13 ฉบับที่ 3
เดือนกันยายน - ธันวาคม

E290790

นิพนธ์ต้นฉบับ
วารสารโรงพยาบาลนครพนม
Nakhonphanom Hospital Journal
Original articles
ISSN : 3057-0581(ONLINE) ISSN : 0857-4308(PRINT)

ratio of 8.5, confirming the diagnosis of ALT/WDLPS.

Conclusion: Deep-seated ALT/WDLPS closely resembles ordinary lipoma both clinically and histologically. Testing for MDM2 gene amplification via FISH is crucial for accurate differential diagnosis, particularly in patients over 50 years with deep-seated limb masses exceeding 10 cm

Keyword: *Lipomatous Tumor/ Well Differentiated Liposarcoma, MDM2 amplification, deep-seated ordinary lipomas, Fluorescence in situ hybridization*

บทนำ

เนื้องอกไขมัน เป็นหนึ่งในเนื้องอกเนื้อเยื่ออ่อนที่พบได้บ่อยที่สุดโดยมีต้นกำเนิดมาจากเซลล์ไขมันสามารถแบ่งออกได้เป็น 2 ชนิด คือ 1) เนื้องอกไขมันธรรมดา ซึ่งพบเป็นส่วนมาก และ 2) มะเร็งเนื้อเยื่อไขมันซึ่งพบได้น้อย เนื้องอกไขมันธรรมดา จัดอยู่ในกลุ่มเนื้องอกชนิดไม่ร้ายแรงที่เกิดจากการเพิ่มจำนวนของเซลล์ไขมันที่เจริญเต็มที่และถือเป็นเนื้องอกชนิดหนึ่งที่พบได้บ่อยโดยมีอัตราการเกิดประมาณร้อยละ 10 เนื้องอกชนิดนี้สามารถเกิดขึ้นได้กับทุกส่วนของร่างกาย และมักจะมีขนาดเล็กกว่า 2 เซนติเมตร[1] และพบว่าร้อยละ 40 ของเนื้องอกไขมันธรรมดานั้นไม่ได้เกิดที่บริเวณใต้ผิวหนัง แต่จะตรวจพบที่บริเวณเนื้อเยื่ออ่อนส่วนลึก ซึ่งรวมถึงเนื้องอกไขมันใต้พังผืดและเนื้องอกไขมันในกล้ามเนื้อ[2] ส่วนใหญ่เรามักจะเรียกเนื้องอกชนิดนี้ว่า เนื้องอกไขมันธรรมดาที่อยู่ลึกกว่าชั้นผิวหนังปกติ หรือ deep-seated ordinary lipomas ซึ่งเนื้องอกชนิดนี้อาจมีขนาดใหญ่กว่าเนื้องอกไขมันธรรมดา โดยเฉพาะหากตำแหน่งของเนื้องอกนั้นอยู่บริเวณชั้นกล้ามเนื้อ ดังนั้นการวินิจฉัยเพื่อแยกระหว่างเนื้องอกไขมันธรรมดาที่อยู่ลึกกว่าชั้นผิวหนังปกติที่มีขนาดใหญ่ กับมะเร็งเนื้อเยื่อไขมันที่มีลักษณะคล้ายคลึงกับเนื้องอกไขมันธรรมดานั้นจึงอาจทำได้ยาก เนื่องจากลักษณะทางเนื้อเยื่อวิทยาและความผิดปกติของนิวเคลียสที่คล้ายคลึงกัน[3,4]

มะเร็งเนื้อเยื่อไขมัน เป็นมะเร็งเนื้อเยื่ออ่อนชนิดหนึ่งซึ่งพบได้ร้อยละ 10-35 จากมะเร็งเนื้อเยื่ออ่อนทั้งหมด โดยพบว่าร้อยละ 24 พบได้บริเวณแขนและขา และร้อยละ 45 พบบริเวณช่องท้อง[1] มะเร็งเนื้อเยื่อไขมันสามารถแบ่งออกเป็นชนิดย่อยตามลักษณะทางสัณฐานวิทยาได้ 5 ประเภท คือ 1) มะเร็งเนื้อเยื่อไขมันชนิดเซลล์แบ่งตัวต่ำและรูปร่างเซลล์ยังไม่เปลี่ยนแปลงผิดปกติมาก หรือ Atypical Lipomatous Tumor/ Well Differentiated

Corresponding : parametkhokhajaikiat@gmail.com
Received : 5 August 2026 Revised : 20 October 2026
Accepted : 26 October 2026

นิพนธ์ต้นฉบับ
วารสารโรงพยาบาลนครพนม
Nakhonphanom Hospital Journal
Original articles
ISSN : 3057-0581(ONLINE) ISSN : 0857-4308(PRINT)

Liposarcoma (ALT/WDLPS) ซึ่งพบได้บ่อยที่สุดและมีความรุนแรงน้อยสุด แบ่งเป็นประเภทย่อยตามลักษณะเซลล์ที่พบได้ 2) มะเร็งเนื้อเยื่อไขมันที่พัฒนามาจากมะเร็งไขมันชนิดที่ก่อตัวช้ากว่า หรือ Dedifferentiated liposarcoma (DDLPS) 3) มะเร็งเนื้อเยื่อไขมันที่มีลักษณะพิเศษคือมีส่วนประกอบของสารที่มีลักษณะเป็นวุ้นคล้ายเจล (Myxoid) และเซลล์กลม (Round Cell) ซึ่งเป็นเซลล์มะเร็งที่มีลักษณะกลมเล็ก หรือ Myxoid/ Round-cell liposarcoma 4) มะเร็งเนื้อเยื่อไขมันที่มีลักษณะเซลล์ผิดปกติหลายรูปร่าง และขนาด หรือ Pleomorphic liposarcoma และ 5) มะเร็งเนื้อเยื่อไขมันที่มีเซลล์หลายชนิดผสมกัน หรือ Mixed-type liposarcoma

มะเร็งเนื้อเยื่อไขมันชนิด ALT/WDLPS เป็นชนิดย่อยของมะเร็งเนื้อเยื่อไขมันที่พบได้บ่อยที่สุด คิดเป็นประมาณร้อยละ 40-45 ของผู้ป่วยทั้งหมด[5] ส่วนใหญ่มักพบในผู้ใหญ่วัยกลางคน โดยบริเวณที่มักจะตรวจพบคือ เนื้อเยื่อส่วนลึกของแขน ขา ร้อยละ 75 และบริเวณหลังเยื่อบุช่องท้องร้อยละ 20 และมากกว่าครึ่งพบได้ที่บริเวณต้นขา การตรวจพบเนื้องอกไขมันธรรมดามักตรวจพบได้บริเวณตื้นอยู่ใต้ผิวหนังและมีขอบเขตชัดเจน รวมทั้งลักษณะทางจุลกายวิภาคที่คล้ายกับมะเร็งเนื้อเยื่อไขมัน มากทำให้ยากต่อการวินิจฉัย ซึ่งถือเป็นความท้าทายทางการแพทย์ในการแยกก้อนไขมัน แต่อย่างไรก็ตามเราพบว่า มะเร็งเนื้อเยื่อไขมันชนิด ALT/WDLPS มักจะมีโอกาสกลับมาเป็นซ้ำในบริเวณเดิมได้ รวมทั้งลักษณะทางชีววิทยาที่แตกต่างจากเนื้องอกไขมัน กล่าวคือ โรคมะเร็งเนื้อเยื่อไขมันชนิด ALT/WDLPS มักมีความเกี่ยวข้องกับ Murine Double Minute Clone 2 หรือ MDM2 โดยเป็นการเพิ่มจำนวนสำเนาที่มากเกินไปของยีน MDM2 หรือเรียกว่า MDM2 amplification ซึ่งเป็นกลไกการเกิดเซลล์มะเร็งที่พบได้ถึงร้อยละ 3.5 - 4.4 ของมะเร็งในมนุษย์[6] การประยุกต์ใช้เทคนิคการตรวจหาตำแหน่งของยีนโดยฟลูออเรสเซนต์ หรือ Fluorescence in situ hybridization (FISH) จึงเป็นวิธีการตรวจอย่างหนึ่งที่จะช่วยวินิจฉัยแยกโรคมะเร็งเนื้อเยื่อไขมันชนิด ALT/WDLPS ออกจากจากเนื้องอกไขมันธรรมดาหรือเนื้องอกไขมันธรรมดาที่อยู่ลึกกว่าชั้นผิวหนังปกติได้ โดยอาศัยหลักการตรวจการเพิ่มขึ้นของจำนวนยีน MDM2 โดยเฉพาะอย่างยิ่งเมื่อผลการตรวจทางเนื้อเยื่อเพียงอย่างเดียวไม่ชัดเจนหรืออิมมูโนฮิสโตเคมีไม่แน่ชัด

จากความแตกต่างของพยาธิกำเนิดและพยาธิสภาพดังกล่าวข้างต้นของ เนื้องอกไขมันธรรมดาที่อยู่ลึกกว่าชั้นผิวหนังปกติ และมะเร็งเนื้อเยื่อไขมันชนิด ALT/WDLPS นั้น ทำให้มีความแตกต่างของการรักษาและการติดตามการรักษากล่าวคือ เนื้องอกไขมันธรรมดาที่อยู่ลึกกว่าชั้นผิวหนังปกตินั้นสามารถรักษาได้โดยวิธีการผ่าตัดรักษาก้อนเนื้อทั่วไปหรือ excision แต่ในกรณีของมะเร็งเนื้อเยื่อไขมันชนิด

Corresponding : parametkhokhajaikiat@gmail.com
Received : 5 August 2026 Revised : 20 October 2026
Accepted : 26 October 2026
วารสารโรงพยาบาลนครพนม
ปีที่ 13 ฉบับที่ 3
เดือนกันยายน - ธันวาคม
E290790

นิพนธ์ต้นฉบับ
วารสารโรงพยาบาลนครพนม
Nakhonphanom Hospital Journal
Original articles
ISSN : 3057-0581(ONLINE) ISSN : 0857-4308(PRINT)

ALT/WDLPS การรักษาจะเป็นวิธีการผ่าตัดขอบกว้าง หรือ wide excision โดยตัดตัวก้อนเนื้อออกร่วมกับกินพื้นที่เนื้อเยื่อปกติรอบๆ ก้อนออกไปด้วยเป็นวงกว้าง (อาจกว้างตั้งแต่ 1 ถึง 2 เซนติเมตรขึ้นไป หรือลึกลงไปถึงชั้นไขมันหรือพังผืดกล้ามเนื้อ) แม้ว่าเนื้อเยื่อส่วนนั้นจะดูปกติด้วยตาเปล่า[9] นอกจากนั้น อัตราการกลับเป็นซ้ำ (local recurrence) ยังพบได้ในมะเร็งเนื้อเยื่อไขมันชนิด ALT/WDLPS ได้ถึง ร้อยละ 8.9 จากการติดตามการรักษาโดยระยะเวลาเฉลี่ย 112 เดือนหลังการผ่าตัด[10] และจากการศึกษาเพิ่มเติมในกรณีผู้ป่วยที่วินิจฉัยเป็นมะเร็งเนื้อเยื่อไขมันชนิด ALT/WDLPS ในระหว่างปี ค.ศ. 1997 ถึง 2009 นั้นยังพบการเกิด มะเร็งเนื้อเยื่อไขมันที่พัฒนามาจากมะเร็งไขมันชนิดที่ก่อตัวช้ากว่า หรือ Dedifferentiated liposarcoma (DDLPS) ที่เกิดได้จากมะเร็งเนื้อเยื่อไขมันชนิด ALT/WDLPS ถึงร้อยละ 16[10] ดังนั้นการวินิจฉัยแยกโรคระหว่าง เนื้องอกไขมันธรรมดาที่อยู่ลึกกว่าชั้นผิวหนังปกติ และมะเร็งเนื้อเยื่อไขมันชนิด ALT/WDLPS นั้นจึงมีความสำคัญทั้งในด้านของวิธีการรักษา การติดตามการรักษา และพยากรณ์โรคในระยะยาว โดย European imaging guideline ได้เสนอการติดตามการรักษาในกรณี มะเร็งซาร์โคมาชนิดที่มีความรุนแรงต่ำ ซึ่งมะเร็งเนื้อเยื่อไขมันชนิด ALT/WDLPS จัดอยู่ในกลุ่มโรคดังกล่าวนี้โดยแนะนำให้ ติดตามการรักษาและประเมินการกลับมาเป็นซ้ำทุก 6 เดือนในช่วง 1 ถึง 3 ปีแรก และปีละครั้งในปีที่ 4 ถึง 10[11]

Murine Double Minute Clone 2 (MDM2) คือ ยีนที่เพิ่มการแบ่งตัวของเซลล์ อยู่บนโครโมโซมคู่ที่ 12 ซึ่งมีบทบาทสำคัญในเพิ่มจำนวนเซลล์ทำหน้าที่ร่วมกับยีน TP53 ที่สามารถระงับการเจริญเติบโตของเซลล์ การทำงานของทั้งสองยีนนี้ทำให้เกิดสมดุลของการแบ่งเซลล์ที่เหมาะสม กล่าวคือ โดยปกติแล้วเซลล์จะยับยั้งการแบ่งตัวที่มากเกินกว่าปกติและความจำเป็นของร่างกาย โดยอาศัยการทำงานของโปรตีน p53 ที่สกัดจากยีน TP53 และยีน MDM2 จะสังเคราะห์โปรตีน คือเอนไซม์ E3 ligase (E3) ซึ่งเอนไซม์นี้จะทำหน้าที่ย่อยสลายโปรตีน p53 เพื่อการแบ่งตัวของเซลล์ในปริมาณที่เหมาะสม ดังนั้นการเพิ่มจำนวนสำเนาของยีน MDM2 (MDM2 amplification) ทำให้เกิดการทำงานที่มากเกินไป (overexpression) จึงเป็นกลไกของการเกิดเซลล์มะเร็ง เนื่องจากมีการยับยั้งการทำงานของโปรตีน p53 ที่มากเกินปกติ ส่งผลให้เซลล์มะเร็งเติบโตและแบ่งตัวได้รวดเร็ว การเพิ่มจำนวนสำเนาของยีน MDM2 ที่มากเกินไปพบได้ถึงร้อยละ 3.5 - 4.4 ของมะเร็งในมนุษย์[6] มะเร็งเนื้อเยื่ออ่อนที่มีความเกี่ยวข้องกับการเพิ่มจำนวนสำเนาของยีน MDM2 ที่มากเกินไป ได้แก่ โรคมะเร็งเนื้อเยื่อไขมันชนิด ALT/WDLPS, DDLPS, มะเร็งที่เกิดจากเซลล์ชั้นในหลอดเลือดแดงใหญ่ (Intimal Sarcoma) และ

Corresponding : parametkhokhajaikiat@gmail.com
Received : 5 August 2026 Revised : 20 October 2026
Accepted : 26 October 2026
วารสารโรงพยาบาลนครพนม
ปีที่ 13 ฉบับที่ 3
เดือนกันยายน - ธันวาคม
E290790

นิพนธ์ต้นฉบับ
วารสารโรงพยาบาลนครพนม
Nakhonphanom Hospital Journal
Original articles
ISSN : 3057-0581(ONLINE) ISSN : 0857-4308(PRINT)

มะเร็งกระดูกชนิดการเติบโตช้า หรือ Low-grade osteosarcoma ดังนั้น การใช้วิธีตรวจหาการเพิ่มขึ้นของจำนวนยีน MDM2 ด้วย เทคนิคการตรวจหาตำแหน่งของยีนโดยใช้ฟลูออเรสเซนต์ จึงเป็นคุณลักษณะพิเศษที่สำคัญอย่างหนึ่งที่จะช่วยวินิจฉัย แยกโรคมะเร็งเนื้อเยื่อไขมันชนิด ALT/WDLPS ออกจากจากเนื้องอกไขมันธรรมดา หรือเนื้องอกไขมันธรรมดาที่อยู่ลึกกว่าชั้นผิวหนังปกติได้ โดยเฉพาะอย่างยิ่งเมื่อผลการตรวจทางเนื้อเยื่อเพียงอย่างเดียวไม่ชัดเจน หรืออิมมูโนฮิสโตเคมี ไม่แน่ชัด เพื่อแสดงความแตกต่างระหว่าง เนื้องอกไขมันธรรมดาที่อยู่ลึกกว่าชั้นผิวหนังปกติ และ มะเร็งเนื้อเยื่อไขมันชนิด ALT/WDLPS ในด้านลักษณะทางคลินิก ลักษณะทางรังสีวิทยา และลักษณะทางพยาธิวิทยา จึงได้จัดทำตารางเปรียบเทียบโดยการดัดแปลงข้อมูลจากการศึกษาที่มีการเปรียบเทียบเนื้องอกทั้งสองชนิด[12] ดังแสดงในตาราง

Corresponding : parametkhokhajaikiat@gmail.com
Received : 5 August 2026 Revised : 20 October 2026
Accepted : 26 October 2026
วารสารโรงพยาบาลนครพนม
ปีที่ 13 ฉบับที่ 3
เดือนกันยายน - ธันวาคม
E290790

นิพนธ์ต้นฉบับ
วารสารโรงพยาบาลนครพนม
Nakhonphanom Hospital Journal
Original articles
ISSN : 3057-0581(ONLINE) ISSN : 0857-4308(PRINT)

ตารางเปรียบเทียบความแตกต่างระหว่างเนื้องอกไขมันธรรมดาที่อยู่ลึกกว่าชั้นผิวหนังปกติ และมะเร็งเนื้อเยื่อไขมันชนิด ALT/WDLPS

	เนื้องอกไขมันธรรมดาที่อยู่ลึกกว่าชั้นผิวหนังปกติ	มะเร็งเนื้อเยื่อไขมันชนิด ALT/WDLPS
เพศ		
ชาย	65.22%	59.46%
หญิง	34.78%	40.54%
อายุเฉลี่ย	60 ปี	69 ปี
ตำแหน่งรอยโรค		
แขน	42.03%	5.41%
ขา	24.63%	81.08%
ลำตัว/เชิงกราน	33.33%	13.51%
ตำแหน่งเทียบกับผังผืดกล้ามเนื้อ		
อยู่ด้านบน (ตื้น)	36.23%	5.41%
อยู่ด้านล่าง (ลึก)	63.77%	94.59%
ตำแหน่งที่พบของแขนขา		
ส่วนต้น (ต้นแขนต้นขา)	49.28%	81.08%
ส่วนปลาย (ปลายแขนปลายขา)	17.32%	5.41%
การตรวจพบความเข้มสัญญาณสูงในภาพ MRI หลังฉีดสารทึบรังสี	46.37%	70.27%
ขนาดเฉลี่ยที่พบใน MRI	7-14 เซนติเมตร	12-22 เซนติเมตร
ขนาดเฉลี่ยที่พบในชิ้นเนื้อพยาธิวิทยา	7-12 เซนติเมตร	10-21 เซนติเมตร
การตรวจพบเซลล์ผิดปกติทางจุลพยาธิ	2.89%	43.24%

Corresponding : parametkhokhajaikiat@gmail.com
Received : 5 August 2026 Revised : 20 October 2026
Accepted : 26 October 2026
วารสารโรงพยาบาลนครพนม
ปีที่ 13 ฉบับที่ 3
เดือนกันยายน - ธันวาคม
E290790

นิพนธ์ต้นฉบับ
วารสารโรงพยาบาลนครพนม
Nakhonphanom Hospital Journal
Original articles
ISSN : 3057-0581(ONLINE) ISSN : 0857-4308(PRINT)

วิธีการศึกษา

การศึกษานี้เป็นการวิจัยเชิงคุณภาพ (Qualitative Research) โดยใช้รูปแบบการศึกษากรณีศึกษา (Interesting case) เพื่อทำความเข้าใจเชิงลึกเกี่ยวกับโรคมะเร็งเนื้อเยื่อไขมันชนิดเซลล์แบ่งตัวต่ำและรูปร่างเซลล์ยังไม่เปลี่ยนแปลงผิดปกติมาก (ALT/WDLPS)

ผลการศึกษา

- ผู้ป่วย: หญิงไทยอายุ 69 ปี
- อาการสำคัญ: พบก้อนเนื้อที่ต้นขาด้านขวาโดยบังเอิญ ไม่มีอาการปวด
- การตรวจร่างกาย: ตรวจพบก้อนเนื้อนุ่มเคลื่อนที่ได้ ขอบเขตชัดเจน ขนาดใหญ่ประมาณ 10 เซนติเมตร บริเวณต้นขาด้านขวา
- ผลการตรวจ MRI: บริเวณต้นขาขวาพบรอยโรคที่มีความเข้มสัญญาณสูงในภาพ T1W และ T2W ขนาด 4.6x7.2x16.7 ซม. มีขอบเขตชัดเจนและมีไขมันปกคลุมเกือบตลอดทั้งกล้ามเนื้อ vastus lateralis ด้านขวา พบช่องว่างภายในมีลักษณะบางมาก ไม่พบส่วนที่เป็นก้อนแข็งที่ไม่ใช่ไขมันขนาดใหญ่ ก้อนเนื้อที่เพิ่มความเข้มของสีหรือผนังกั้นหนา ไขกระดูกปกติไม่มีอาการบวมน้ำและไม่มีการทำลายของเปลือกกระดูก ช่องว่างระหว่างข้อต่อมีขนาดปกติ กล้ามเนื้อส่วนอื่นๆ ปกติ ไม่มีก้อนเนื้อหรืออาการ บวมภายในกล้ามเนื้อ โครงสร้างหลอดเลือดและเส้นประสาทปกติ ไม่มีร่องรอยการกดทับ ไม่พบอาการต่อมน้ำเหลืองโต (ภาพที่ 1)
- การผ่าตัด: ตัดก้อนเนื้อออกทั้งหมด
- ผลตรวจชิ้นเนื้อ: ก้อนไขมันสีเหลือง คล้ายยาง มีแคปซูลหุ้มน้ำหนัก 552.5 กรัม ขนาด 13x8x2.5 เซนติเมตร ผ่าด้านในพบเนื้อสีเหลืองสม่ำเสมอ ขอบที่ตัดออกลึกติดกับส่วนของกล้ามเนื้อ (ภาพที่ 2)
- ผลการตรวจด้วยกล้องจุลทรรศน์: ภาพตัดขวางแสดงเซลล์ที่มีลักษณะคล้ายเซลล์ไขมันที่เจริญเต็มที่โดยส่วนใหญ่มีเยื่อบางๆ คั่น โดยขอบของเซลล์คล้ายไขมันเหล่านั้นแทรกไปกับเซลล์กล้ามเนื้อลาย ทำให้มีขอบเขตที่ไม่ชัดเจน (ภาพที่ 3)
- ผลการตรวจหาตำแหน่งของยีนโดยใช้ฟลูออเรสเซนต์: พบการเพิ่มจำนวนสำเนาของยีน MDM2 เป็นบวก ยืนยันการวินิจฉัยโรคมะเร็งเนื้อเยื่อไขมันชนิดเซลล์แบ่งตัวต่ำและรูปร่างเซลล์ยังไม่เปลี่ยนแปลงผิดปกติมาก (ALT/WDLPS)

Corresponding : parametkhokhajaikiat@gmail.com
Received : 5 August 2026 Revised : 20 October 2026
Accepted : 26 October 2026
วารสารโรงพยาบาลนครพนม
ปีที่ 13 ฉบับที่ 3
เดือนกันยายน - ธันวาคม
E290790

นิพนธ์ต้นฉบับ

วารสารโรงพยาบาลนครพนม
Nakhonphanom Hospital Journal

Original articles

ISSN : 3057-0581(ONLINE) ISSN : 0857-4308(PRINT)



ภาพที่ 1



ภาพที่ 2

ภาพที่ 1 แสดงลักษณะทางรังสีวิทยาของก้อนไขมันที่อยู่บริเวณด้านข้างของ กล้ามเนื้อ vastus lateralis

ภาพที่ 2 แสดงลักษณะของก้อนไขมันที่ติดกับด้านข้างของ กล้ามเนื้อ

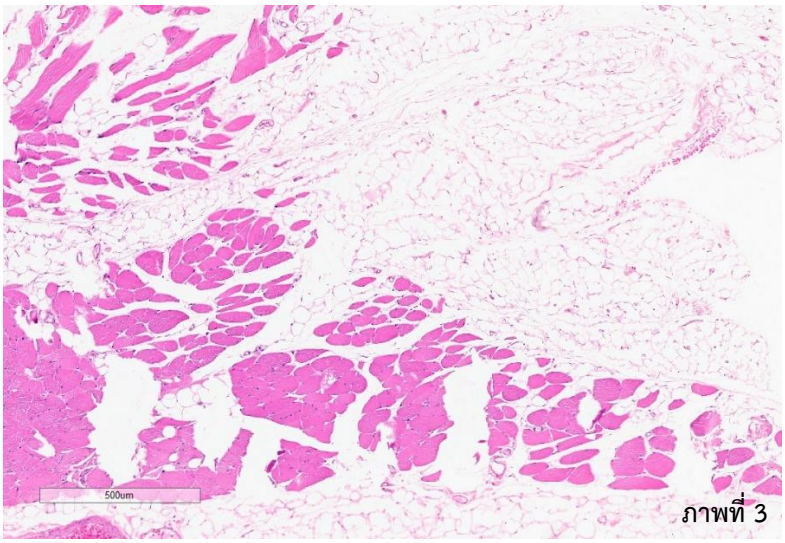

ภาพที่ 3

ภาพที่ 3 แสดงเซลล์ที่มีลักษณะคล้ายเซลล์ไขมันที่เจริญเต็มที่ โดยขอบของเซลล์คล้ายไขมันเหล่านั้นแทรกไปกับเซลล์กล้ามเนื้อลาย

Corresponding : parametkhokhajaikiat@gmail.com

Received : 5 August 2026 Revised : 20 October 2026

Accepted : 26 October 2026

วารสารโรงพยาบาลนครพนม
ปีที่ 13 ฉบับที่ 3
เดือนกันยายน - ธันวาคม

E290790

นิพนธ์ต้นฉบับ
วารสารโรงพยาบาลนครพนม
Nakhonphanom Hospital Journal
Original articles
ISSN : 3057-0581(ONLINE) ISSN : 0857-4308(PRINT)

อภิปราย

รายงานกรณีศึกษานี้แสดงให้เห็นถึงความท้าทายในการวินิจฉัยแยกเนื้องอกไขมันธรรมดาหรือเนื้องอกไขมันธรรมดาที่อยู่ลึกกว่าชั้นผิวหนังปกติกับมะเร็งเนื้อเยื่อไขมันชนิดเซลล์แบ่งตัวต่ำและรูปร่างเซลล์ยังไม่เปลี่ยนแปลงผิดปกติมาก (ALT/WDLPS) เนื่องจากมีความคล้ายคลึงกันทางจุลกายวิภาคมาก อาทิเช่น มะเร็งเนื้อเยื่อไขมันชนิด ALT/WDLPS มักมีขอบเขตชัดแต่ไม่มีแคปซูลหุ้มคล้ายกับเนื้องอกไขมันธรรมดาที่อยู่ลึกกว่าชั้นผิวหนังปกติ และหากเนื้องอกไขมันธรรมดาที่อยู่ลึกกว่าชั้นผิวหนังปกติมีตำแหน่งอยู่ชิดกล้ามเนื้อมากอาจทำให้เกิดความสับสนกับ ALT/WDLPS เนื่องจากการแทรกตัวไปกับเซลล์กล้ามเนื้อลายที่คล้ายกัน นอกจากนี้การตรวจพบเซลล์ต้นกำเนิดไขมัน (lipoblast) ซึ่งเป็นลักษณะทางจุลกายวิภาคที่สามารถพบความคล้ายคลึง ได้ทั้งในมะเร็งเนื้อเยื่อไขมันที่มีลักษณะคล้ายคลึงกับเนื้องอกไขมันธรรมดากับเซลล์ที่มีลักษณะคล้ายเซลล์ต้นกำเนิดไขมัน (pseudo lipoblast/ lipoblast like cell) ที่พบในเนื้องอกไขมันธรรมดาที่อยู่ลึกกว่าชั้นผิวหนังปกติในระยะที่เกิดปฏิกิริยาจากการอักเสบได้ ซึ่งเป็นปัญหาทางการวินิจฉัยที่พบได้บ่อย ดังนั้นการเก็บตัวอย่างด้วยความเพียงพอและครอบคลุมการตรวจวินิจฉัย (เก็บตัวอย่างเนื้อเยื่อ 1 บล็อกต่อเนื้อต่อขนาดทุกๆ 1 เซนติเมตร) จะช่วยให้สามารถเก็บตัวอย่างเซลล์ต้นกำเนิดไขมันได้ในกรณีนี้เซลล์ที่เข้ากันได้กับเซลล์ต้นกำเนิดไขมันจะพบเห็นได้น้อย จากข้อมูลปัจจุบันพบว่าความไวและความจำเพาะของการตรวจพบเซลล์ต้นกำเนิดไขมันโดยใช้การวินิจฉัยทางจุลกายวิภาคสำหรับมะเร็งเนื้อเยื่อไขมันชนิด ALT/WDLPS อยู่ที่ร้อยละ 41.5 และ 98.5 ตามลำดับ ในขณะที่ความไวและความจำเพาะของการย้อมสีอิมมูโนฮิสโตเคมี MDM2 อยู่ที่ร้อยละ 55.6 และ 87 ตามลำดับ[7] หากแต่การตรวจยีน MDM2 amplification ด้วยเทคนิค FISH นั้น มีความไวและความจำเพาะต่อการวินิจฉัยแยกโรคอยู่ที่ร้อยละ 93.5 และ 100 ตามลำดับ[16] นั้น ชี้ให้เห็นว่าการตรวจยีน MDM2 amplification ด้วยเทคนิค FISH ถือเป็นวิธีมาตรฐานหนึ่งสำหรับการวินิจฉัยโรคมะเร็งเนื้อเยื่อไขมันชนิด ALT/WDLPS ได้ เช่นเดียวกันกับกรณีศึกษารายนี้ที่มีอายุมากกว่า 50 ปี และมีรอยโรคลึกบริเวณแขนและขาขนาดใหญ่กว่า 10 เซนติเมตร[6] เราควรสงสัยว่าอาจเป็นมะเร็งเนื้อเยื่อไขมันชนิด ALT/WDLPS แม้ว่าจะไม่มีลักษณะผิดปกติทางจุลกายวิภาคที่ชัดเจนก็ตาม ดังนั้นจึงแนะนำให้ทำการทดสอบด้วยเทคนิค FISH เพื่อยืนยันการวินิจฉัยจากการตรวจยีน MDM2 amplification

การตรวจด้วยเทคนิค FISH นั้น จะทำการตัดชิ้นเนื้อพาราฟินหนา 5 ไมโครเมตร นำไปอบที่อุณหภูมิ 60 องศาเซลเซียส และให้ความร้อนที่ 95 องศาเซลเซียสในบัฟเฟอร์ซิเตรต ชิ้นเนื้อในพาราฟิน

Corresponding : parametkhokhajaikiat@gmail.com
Received : 5 August 2026 Revised : 20 October 2026
Accepted : 26 October 2026
วารสารโรงพยาบาลนครพนม
ปีที่ 13 ฉบับที่ 3
เดือนกันยายน - ธันวาคม
E290790

นิพนธ์ต้นฉบับ
วารสารโรงพยาบาลนครพนม
Nakhonphanom Hospital Journal
Original articles
ISSN : 3057-0581(ONLINE) ISSN : 0857-4308(PRINT)

ที่ถูกตัดแล้วจะถูกเก็บรักษาด้วยเอนไซม์โปรตีเอสที่อุณหภูมิ 37 องศาเซลเซียส โพรบ (Probe) ในชุดตรวจจะประกอบด้วย Vysis LSI MDM2 Spectrum Orange เป็นโพรบ สีส้ม-แดง ที่จับกับยีน MDM2 และ Vysis CEP12 Spectrum Green เป็นโพรบสีเขียวที่ใช้ตรวจจำนวนโครโมโซม 12 โพรบ Vysis LSI MDM2 Spectrum Orange ใช้ตรวจวัดสัญญาณของยีน MDM2 และจะแสดงผลเป็นสีส้มแดงภายใต้กล้องจุลทรรศน์ฟลูออเรสเซนต์ ในขณะที่โพรบ Vysis CEP12 Spectrum Green เป็นโพรบที่ใช้ตรวจจับและวัดปริมาณโครโมโซม 12 ในนิวเคลียสระยะอินเตอร์เฟส โดยกำหนดเป้าหมายไปที่บริเวณเซนโทรเมียร์ของโครโมโซมโดยเฉพาะ และแสดงสีเขียวภายใต้กล้องจุลทรรศน์ฟลูออเรสเซนต์ ตามโปรโตคอลของผู้ผลิต นิวเคลียสของเนื้องอกอย่างน้อย 25 นิวเคลียสจะถูกวิเคราะห์หาสัญญาณ MDM2 ต่อ CEP12 และถือว่ามีการเพิ่มจำนวนของยีนเมื่ออัตราส่วนของสัญญาณเฉพาะยีนต่อสัญญาณเซนโทรเมียร์เท่ากับหรือมากกว่า 2[8]

ในรายงานผู้ป่วยรายนี้ ได้ทำการทดสอบด้วยเทคนิค FISH และแสดงให้เห็นผลลัพธ์อัตราส่วนของ MDM2 ต่อ CEP12 เท่ากับ 8.5 ซึ่งการตรวจพบการเพิ่มจำนวนของยีน MDM2 ในกรณีนี้ถือเป็นการยืนยันการวินิจฉัยโรค มะเร็งเนื้อเยื่อไขมันชนิด ALT/WDLPS ซึ่งเป็นเนื้องอกเนื้อเยื่ออ่อนที่มีศักยภาพในการเป็นมะเร็งระดับปานกลาง มีความเสี่ยงต่อการกลับมาเป็นซ้ำในบริเวณเดิมและอาจเกิดการเปลี่ยนแปลงสภาพเซลล์ได้ ดังนั้นเพื่อลดความเสี่ยงที่อาจเกิดขึ้นดังที่กล่าวไปข้างต้น จึงจำเป็นต้องมีการผ่าตัดเอาเนื้อเยื่อส่วนเกินออกโดยให้เหลือเฉพาะขอบเขตที่ปราศจากเซลล์มะเร็ง ในขณะที่การผ่าตัดในเนื้องอกไขมันธรรมดาที่อยู่ลึกกว่าชั้นผิวหนังปกติไม่จำเป็นต้องทำเช่นนั้น ดังนั้นการวินิจฉัยแยกโรคระหว่าง 2 สภาวะนี้จึงนับว่ามีความสำคัญทางคลินิก การรักษา และการติดตามการรักษาในระยะยาว และอาจต้องระมัดระวังมากขึ้นในกรณีของเนื้องอกไขมันขนาดใหญ่หรือที่อยู่ลึก และลักษณะทางจุลกายวิภาคไม่ชัดเจน ที่อาจต้องพิจารณาตรวจทางโมเลกุลร่วมด้วย

ข้อสรุป

เนื่องจากความแตกต่างในด้าน พยาธิกำเนิด พยาธิสภาพของโรคเนื้องอกไขมันธรรมดาที่อยู่ลึกกว่าชั้นผิวหนังปกติ และมะเร็งเนื้อเยื่อไขมันชนิด ALT/WDLPS รวมไปถึง วิธีการรักษา การติดตามการรักษา และการพยากรณ์โรคในระยะยาวนั้น ทำให้การวินิจฉัยแยกโรคระหว่าง โรคเนื้องอกไขมันธรรมดาที่อยู่ลึกกว่าชั้นผิวหนังปกติ และมะเร็งเนื้อเยื่อไขมันชนิด ALT/WDLPS จึงมีความสำคัญ และในบางกรณีนั้น การวินิจฉัยทางจุลกายวิภาคเพียงอย่างเดียวสามารถวินิจฉัยเนื้องอกไขมันได้ในขณะที่บางครั้งรอยโรคไขมันที่มีลักษณะทางคลินิก

Corresponding : parametkhokhajaikiat@gmail.com
Received : 5 August 2026 Revised : 20 October 2026
Accepted : 26 October 2026
วารสารโรงพยาบาลนครพนม
ปีที่ 13 ฉบับที่ 3
เดือนกันยายน - ธันวาคม
E290790

นิพนธ์ต้นฉบับ
วารสารโรงพยาบาลนครพนม
Nakhonphanom Hospital Journal
Original articles
ISSN : 3057-0581(ONLINE) ISSN : 0857-4308(PRINT)

ที่บ่งชี้ว่าเป็นมะเร็งเนื้อเยื่อไขมันชนิด ALT/WDLPS อาจไม่สามารถวินิจฉัยได้โดยอาศัยเพียงการวินิจฉัยทางจุลกายวิภาคเพียงอย่างเดียวเท่านั้น โดยเฉพาะในบางการตรวจซึ่งพบว่าลักษณะสัณฐานทางจุลวิทยาอาจคล้ายคลึงกันได้อย่างมาก ดังนั้นการตรวจด้วยเทคนิค FISH ควรพิจารณาจากข้อบ่งชี้ในการตรวจหายีน MDM2 amplification ดังนี้: 1. เป็นรอยโรคที่เกิดขึ้นซ้ำ 2. เป็นรอยโรคที่อยู่ลึกบริเวณแขนหรือขามีขนาดใหญ่กว่า 10 ซม. และพบในผู้ที่มีอายุมากกว่า 50 ปี 3. เป็นรอยโรคที่มีความผิดปกติทางจุลกายวิภาคที่ไม่แน่ชัด 4. เป็นรอยโรคในช่องท้องส่วนหลัง หรือเชิงกราน หรือช่องท้อง และ 5. เป็นรอยโรคที่ไม่ตรงตามเกณฑ์ข้างต้น แต่มีลักษณะทางคลินิกหรือทางรังสีวิทยาที่ผิดปกติ เป็นต้น อย่างไรก็ตามการผสมผสานข้อมูลทางคลินิก ข้อมูลทางจุลกายวิภาค และข้อมูลทางโมเลกุล ยังคงมีความสำคัญและจำเป็นที่จะช่วยยืนยันการวินิจฉัยโรคมะเร็งเนื้อเยื่อไขมันชนิด ALT/WDLPS ได้

คำขอบคุณ

การศึกษากรณีศึกษาในครั้งนี้จะสำเร็จไม่ได้หากขาดความร่วมมือจากผู้ป่วยที่กรุณาให้ข้อมูลในการศึกษา ตลอดจนขอกราบขอบพระคุณโรงพยาบาลนครพนม ที่สนับสนุนการเรียนรู้ให้สำเร็จลุล่วงได้ด้วยดีในครั้งนี้

เอกสารอ้างอิง

1. Nathani PB, Patel SM, Dholariya MV, Chothani M. A case report on rare case of left thigh recurrent liposarcoma. Int Surg J. 2024;11(9):1563-5.
2. Fletcher RH, Fletcher SW, Wagner EH. Clinical epidemiology: the essentials. 3rd ed. Philadelphia: Lippincott Williams & Wilkins; 1996.
3. Pilotti S, Della Torre G, Mezzelani A, Tamborini E, Azzarelli A, Sozzi G, et al. The expression of MDM2/CDK4 gene product in the differential diagnosis of well differentiated liposarcoma and large deep-seated lipoma. Br J Cancer. 2000;82(7):1271-5.
4. Rosai J, Ackerman LV. Ackerman's surgical pathology. Vol. 1. 8th ed. Rosai J, editor. St. Louis: Mosby; 1996.
5. Piperi E, Tosios KI, Nikitakis NG, Kyriakopoulos VF, Tzerbos F, Koutlas IG, et al. Well-differentiated liposarcoma/atypical lipomatous tumor of the oral cavity: report of three cases and review of the literature. Head Neck Pathol.

Corresponding : parametkhokhajaikiat@gmail.com
Received : 5 August 2026 Revised : 20 October 2026
Accepted : 26 October 2026

นิพนธ์ต้นฉบับ
วารสารโรงพยาบาลนครพนม
Nakhonphanom Hospital Journal
Original articles
ISSN : 3057-0581(ONLINE) ISSN : 0857-4308(PRINT)

2012;6(3):354-63.

6. Sciot R. MDM2 amplified sarcomas: a literature review. Diagnostics (Basel). 2021;11(3):496.
7. Nomura K, Tomita M, Kuroda K, Souda M, Chiba K, Yonekura A, et al. Overdiagnosis of atypical lipomatous tumors/well-differentiated liposarcomas by morphological diagnosis using only HE stained specimens: a case-control study with MDM2/CDK4 immunostaining and MDM2/CDK4 fluorescence in situ hybridization. BMC Cancer. 2024;24(1):1437.
8. Kim YC, Ryu S, Won SJ, Park JJ. Atypical lipomatous tumor/well-differentiated liposarcoma arising from the tongue: case report. Kosin Med J. 2020;35(1):58-63.
9. Kito M, Yoshimura Y, Isobe K, Takahashi V, Kato H, Nishida Y. Clinical outcome of deep-seated atypical lipomatous tumor of the extremities with median-term follow-up study. Eur J Surg Oncol. 2015;41(3):400-6.
10. Kalimuthu SN, Tilley C, Forbes G, Ye H, Lehovsky K, Pillay N, et al. Clinical outcome in patients with peripherally-sited atypical lipomatous tumours and dedifferentiated liposarcoma. J Pathol Clin Res. 2015;1(2):106-12.
11. Noebauer-Huhmann IM, Vilanova JC, Papakonstantinou O, Afonso PD, Bazzochi A, Bruguera J, et al. Soft tissue tumor imaging in adults: European Society of Musculoskeletal Radiology-Guidelines 2024: imaging immediately after neoadjuvant therapy in soft tissue sarcoma, soft tissue tumor surveillance, and the role of interventional radiology. Eur Radiol. 2024;34(6):3324-35.
12. Weschenfelder W, Koeglmeier KL, Weschenfelder F. Atypical lipomatous tumours vs. lipomas: a multimodal diagnostic approach. Diagnostics (Basel). 2025;15(12):1538.
13. Weaver J, Downs-Kelly E, Goldblum JR, Turner S, Kaelin C, Skacel M, et al.

Corresponding : parametkhokhajaikiat@gmail.com
Received : 5 August 2026 Revised : 20 October 2026
Accepted : 26 October 2026

นิพนธ์ต้นฉบับ
วารสารโรงพยาบาลนครพนม
Nakhonphanom Hospital Journal
Original articles
ISSN : 3057-0581(ONLINE) ISSN : 0857-4308(PRINT)

Fluorescence in situ hybridization for MDM2 gene amplification as a diagnostic tool in lipomatous neoplasms. Mod Pathol. 2008;21(8):943-9.

14. Fisher SB, Baxter KJ, Staley CA 3rd, Goel HS, Baisden BL, Monson DK, et al. The general surgeon's quandary: atypical lipomatous tumor vs lipoma, who needs a surgical oncologist? J Am Coll Surg. 2013;217(5):881-8.
15. Merino-Rueda LR, Casas-Ramos P, Honrado-Franco E, Izquierdo-García FM. Comparative study of deep lipomas and atypical lipomatous tumours: malignancy risk factors. Rev Esp Cir Ortop Traumatol. 2024;68(2):T383-9.
16. Brisson M, Kashima T, Delaney D, Tirabosco R, Clarke A, Cro S, et al. MRI characteristics of lipoma and atypical lipomatous tumor/well-differentiated liposarcoma: retrospective comparison with histology and MDM2 gene amplification. Skeletal Radiol. 2013;42(5):635-47.

Corresponding : parametkhokhajaikiat@gmail.com
Received : 5 August 2026 Revised : 20 October 2026
Accepted : 26 October 2026
วารสารโรงพยาบาลนครพนม
ปีที่ 13 ฉบับที่ 3
เดือนกันยายน - ธันวาคม
E290790