วารสารสมาคมรังสีรักษาแห่งประเทศไทย

มะเร็งวิวัฒน์

ที่ 6 ฉบับที่ 1-3
ol.6 No.1-3

มกราคม-ธันวาคม 2543
January-December 2000

เรืออากาศโท สิริศักดิ์ ภูริพัฒน์

Journal of the Society of Radiation Oncology of Thailand

ISSN 0859-2616

ขอมอบให้เป็นสมบัติของห้องสมุดหน่วยรังสีรักษา และเวชศาสตร์นิวเคลียร์

11/7/64

สมาคมรังสีรักษาแห่งประเทศไทย

The Society of Radiation Oncology of Thailand

คณะกรรมการบริหารสมาคมรังสีรักษา แห่งประเทศไทย

ศ. พ.ญ.พิสมัย	อร่ามศรี	ที่ปรึกษา
ผศ. น.พ.ภิญโญ	กำภู ณ อยุธยา	
ศ. พ.ญ.สายสงวน	อุณหนันท์	
น.พ.สิริศักดิ์	ภูริพัฒน์	
ผศ. พ.ญ.สุรีย์	ฐิตะฐาน	
ศ. น.พ.ไพรัช	เทพมงคล	
ศ. พ.ญ.พวงทอง	ไกรพิบูลย์	
น.พ.พิศิษฐ์	ศิริสุข	
ผศ. พ.ญ.ประภัสสร	รัชตะปิติ	
รศ. น.พ.วิชาญ	หล่อวิทยา	
น.อ. น.พ เอกชัย	วิเศษศิริ	นายกสมาคม
รศ. พ.ญ.สุพัตรา	แสงรุจิ	อุปนายก คนที่ 1
น.พ.ยงยุทธ	คงธนารัตน์	อุปนายก คนที่ 2
รศ. พ.อ. น.พ.ประมุข	พรหมรัตนพงศ์	เลขาธิการ
น.อ. น.พ.เกษม	จงศิริวัฒน์	รองเลขาธิการ
น.พ.อภิชาต	พานิชชีวลักษณ์	วิชาการ
พ.ท. น.พ.ธิติ	สว่างศิลป์	
พ.ญ.ลดาวัลย์	นาควงษ์	
พ.ท. น.พ.ชนวัธน์	เทศะวิบุล	ปฏิคม
น.พ.ชลเกียรติ	ขอประเสริฐ	
ศ. พ.ญ.ลักษณา	โพชนุกูล	เหรัญญิก
พ.ญ.สมใจ	แดงประเสริฐ	ผู้ช่วยเหรัญญิก
พ.ญ.สายพิณ	ตั้งครัชต์	นายทะเบียน
น.พ.ศักดิ์พิศิษฎ์	วงศ์ปิยะบวร	ประชาสัมพันธ์
รศ. น.พ.ประเสริฐ	เลิศสงวนสินชัย	วิจัย
รศ. พ.ญ.วุฒิศิริ	วีรสาร	
พ.ญ.กาญจนา	โชติเลอศักดิ์	
ศ. พ.ญ.วิมล	สุขถมยา	บรรณาธิการ
รศ. พ.อ. พ.ญ.พรศรี	คิดชอบ	กรรมการกลาง
น.พ.ประยุทธ	โรจน์พรประดิษฐ์	
ผู้แทนรังสีรักษาฟิสิกส์		กรรมการสมทบ

เนื่องมาจากปก



เรืออากาศโท นายแพทย์สิริศักดิ์ ภูริพัฒน์

วุฒิด้านการศึกษา

แพทยศาสตร์บัณฑิต ปริญญาเอก American Board สาขา Radiology Therapeutic Radiology อนุมัติบัตร สาขารังสีวิทยา และเวชศาสตร์นิวเคลียร์ นายแพทย์ 10 (ผู้ทรงคุณวุฒิ ด้านเวชกรรม สาขารังสีวิทยา)

ตำแหน่งหน้าที่การงานสำคัญในอดีต

เริ่มรับราชการ	พ.ศ. 2499	ตำแหน่ง เรืออากาศโท หน่วยงาน กรมแพทย์ทหารอากาศ กระทรวงกลาโหม
	พ.ศ. 2401	ตำแหน่ง นายแพทย์โท หน่วยงาน กองโรงพยาบาลส่วนภูมิภาค กรมการแพทย์ กระทรวงสาธารณสุข
	พ.ศ. 2503	ตำแหน่งผู้อำนวยการ หน่วยงาน โรงพยาบาลพังงา
	พ.ศ. 2512	ตำแหน่ง นายแพทย์เอก หน่วยงานโรงพยาบาลลำพูน
	พ.ศ. 2512	ลาออกจากราชการเพื่อศึกษา-ประกอบอาชีพ ณ สหรัฐอเมริกา
	พ.ศ. 2521	ตำแหน่ง นายแพทย์ 6 รักษาราชการแทนหัวหน้างานรังสีรักษา หน่วยงาน ฝ่ายรังสีวิทยา
	พ.ศ. 2533	ตำแหน่ง นายแพทย์ 9 ผู้เชี่ยวชาญพิเศษ ด้านเวชกรรม สาขารังสีวิทยา รักษาราชการแทนผู้อำนวยการสถาบันมะเร็งแห่งชาติ
	พ.ศ. 2537	ผู้ทรงคุณวุฒิ ด้านเวชกรรม สาขารังสีวิทยา (นายแพทย์ 10) สถาบันมะเร็งแห่งชาติ กรมการแพทย์ ปฏิบัติงานในฐานะผู้อำนวยการสถาบันมะเร็งแห่งชาติ รับผิดชอบ ตั้งแต่ พ.ศ. 2532-2536 กรมการแพทย์ กระทรวงสาธารณสุข

ประสบการณ์พิเศษ

1. เป็นผู้ร่วมก่อตั้ง สมาคมโรคมะเร็งแห่งประเทศไทย ในพระบรมราชินูปถัมภ์ ปี พ.ศ. 2520
2. เป็นผู้ร่วมก่อตั้ง สมาคมรังสีรักษาแห่งประเทศไทย ปี พ.ศ. 2524
3. เป็นผู้ร่วมก่อตั้ง มูลนิธิออสโตมีแห่งประเทศไทย ปี พ.ศ.2536
4. เป็นผู้ร่วมก่อตั้ง มูลนิธิท่านผู้หญิงตุ่น โกศัลวิตร เพื่อศูนย์ป้องกันและควบคุมโรคมะเร็ง จังหวัดอุบลราชธานี ปี พ.ศ. 2540
5. เป็นผู้ร่วมก่อตั้ง มูลนิธิศูนย์ป้องกันและควบคุมโรคมะเร็ง จังหวัดอุบลราชธานี ปี พ.ศ. 2540

หมายเหตุ

ป.ม.	พ.ศ. 2534
ป.ช.	พ.ศ. 2531

วารสารสมาคมรังสีรักษาแห่งประเทศไทย

Journal of the Society of Radiation Oncology of Thailand

ปีที่ 6 ฉบับที่ 1-3 มกราคม-ธันวาคม 2543

สารบัญ

สารสนเทศสำหรับผู้เขียน

เรื่องที่จะตีพิมพ์

1. บทบรรณาธิการ (Editorial) เป็นบทแสดงความเห็นทางวิชาการ หรือแนวทางการรักษา ศึกษาค้นคว้าวิจัยทางวิชาการที่ยังใหม่

2. นิพนธ์ต้นฉบับ (Original articles) และรายงานผู้ป่วย (Case report) ซึ่งเป็นผลงานทางการศึกษาหรือวิจัยของผู้เขียนเอง หรือรายงานผู้ป่วยที่น่าสนใจ

3. บทฟื้นฟูวิชาการ (Review articles) เป็นการรวบรวมสรุปหรือวิจารณ์ความก้าวหน้าทางวิชาการในเรื่องใดเรื่องหนึ่ง

4. ปกิณกะ (Miscellary) เป็นบทความทั่วไปเกี่ยวกับการแสดงความคิดเห็น ซักถามปัญหา หรือการรวบรวมบันทึกการอภิปราย บทคัดย่อวารสารที่น่าสนใจลักษณะจดหมายถึงบรรณาธิการ (Letter to editor)

เงื่อนไข

1. ต้นฉบับที่ส่งให้พิจารณาจะต้องไม่เคยตีพิมพ์ หรืออยู่ในระหว่างการตีพิมพ์ในวารสารเล่มอื่น
2. บทความและนิพนธ์ต้นฉบับ รวมทั้งการแสดงความคิดเห็นทั้งหมดเป็นผู้เขียนเองทั้งสิ้น
3. คณะบรรณาธิการไม่จำเป็นต้องเห็นด้วยเสมอไป

การเตรียมต้นฉบับ

1. ต้นฉบับควรพิมพ์หน้าเดียว อาจเป็นภาษาไทยหรืออังกฤษก็ได้ และขอให้ส่งแผ่น Diskette แนบมาด้วย โดยใช้โปรแกรม Microsoft word 95 หรือ 97 ในการพิมพ์ ขนาดตัวหนังสือ 15 พอยท์ (จัดเป็น 2 คอลัมน์ใน 1 หน้า)

2. บทความประเภทนิพนธ์ต้นฉบับและรายงานผู้ป่วยจะต้องมีบทคัดย่อทั้งภาษาไทยและภาษาอังกฤษ

3. บทความประเภทนิพนธ์ต้นฉบับและรายงานผู้ป่วย บทฟื้นฟูวิชาการ จะต้องมีเอกสารอ้างอิงสำหรับข้อมูลที่อ้างถึงในบทความนั้น

4. การอ้างอิงเอกสารในบทความ ให้ใช้ระบบตัวเลขยกระดับอยู่เหนือข้อความที่อ้างอิงในเนื้อเรื่องและเอกสารที่อ้างถึงในบทความนั้น

วารสาร

วารสารภาษาอังกฤษ รายชื่อผู้แต่ง ให้เริ่มจากนามสกุลเต็ม ชื่อย่อ ในกรณีที่มีมากกว่า 6 คน ให้ใช้ชื่อ 3 คนแรกตามด้วย et al. ซึ่งบทความ ชื่อวารสาร ให้ใช้คำย่อตาม Index Medicus ปี; ปีที่: หน้า

วารสารภาษาไทย รายชื่อผู้แต่งให้ใช้ชื่อ นามสกุลเต็ม และชื่อวารสารเต็ม

หนังสือ

ชื่อผู้แต่ง ชื่อเรื่อง พิมพ์ครั้งที่ สถานที่พิมพ์ สำนักพิมพ์ ปี หน้า

การอ้างเฉพาะบทใดบทหนึ่งในหนังสือ ให้เริ่มชื่อผู้แต่ง ชื่อเรื่อง In : ชื่อบรรณาธิการ ชื่อหนังสือ สถานที่พิมพ์ สำนักพิมพ์ ปี หน้า

5. ตารางหรือรูปภาพประกอบบทความควรชัดเจนและพิมพ์หรือติดบทกระดาษแยกต่างหาก พร้อมกับคำบรรยายไว้ข้างใต้ ส่วนในเนื้อเรื่องให้เว้นที่ว่าง และเขียนแจ้งกำหนดบริเวณที่ควรใส่ตารางหรือรูปที่ต้องการ

บรรณาธิการแถลง

เนื่องจากทางวารสารมีปัญหาในเรื่องต้นฉบับและภาวะเศรษฐกิจ จึงใคร่ขออนุญาตรวมวารสาร 3 ฉบับเข้าเป็นเล่มเดียวกัน และเมื่อสถานการณ์คลี่คลายไปทางที่ดี วารสารอาจจะออกได้ตามลำดับต่อไป ทั้งนี้ก็คงขึ้นอยู่กับความร่วมมือของสมาชิกทุกท่าน

ในฉบับนี้ ทางวารสารได้รับเกียรติจากท่านอาจารย์ เรืออากาศโท สิริศักดิ์ ภูริพัฒน์ เขียนบทความแนวคิดการจัดตั้งศูนย์ฯมะเร็ง ซึ่งบทความนี้ช่วยให้ทราบความเป็นมา ปัญหา และอุปสรรคของศูนย์ฯ มะเร็งที่เปิดดำเนินการแล้วทั่วประเทศ

จึงขอขอบคุณผู้เขียนบทความทุกท่าน และหวังเป็นอย่างยิ่งว่าจะได้รับการสนับสนุนจากท่านอีก

บรรณาธิการ

แนวคิดการจัดตั้งศูนย์ฯ มะเร็ง จ.ลพบุรี

■ เรืออากาศโท น.พ. สิริศักดิ์ ภูริพัฒน์
แพทย์ที่ปรึกษาศูนย์มะเร็ง จ.ลพบุรี

มะเร็งเป็นปัญหาสาธารณสุขอันดับต้น ๆ ของประเทศไทย ทั้งนี้มองจาก

1.1 อุบัติการของโรคมะเร็ง
1.2 อัตราการตายจากโรคมะเร็ง
1.3 การสูญเสียทางเศรษฐกิจ ทั้งต่อบุคคลและรัฐบาล ทั้งทางตรงและทางอ้อม
1.4 ผลกระทบต่อร่างกายและจิตใจจากโรคมะเร็ง ทั้งต่อผู้ป่วยและครอบครัว
1.5 บุคลากรทางการแพทย์เกี่ยวกับโรคมะเร็ง (ขออนุญาตไม่นำเสนอ ณ ที่นี้)

แม้กระนั้นก็ตามเมื่อไม่นานมานี้ คือประมาณสิบปีที่แล้วหน่วยงานที่ดูแลเรื่องโรคมะเร็งก็กระจุกอยู่เฉพาะในกรุงเทพฯ หน่วยงานต่างจังหวัดก็มีของโรงเรียนแพทย์-มหาวิทยาลัยเชียงใหม่, ขอนแก่น และสงขลานครินทร์ของกระทรวงสาธารณสุขเองก็มีเพียงแห่งเดียว คือ ที่โรงพยาบาลมหาราชนครราชสีมา

ได้มีการประชุมแพทย์ผู้เกี่ยวข้องระดับประเทศกันหลายครั้ง จนในที่สุดก็ยอมรับว่าต้องมีหน่วยงานของรัฐที่จะดูแลเรื่องโรคมะเร็งในส่วนภูมิภาค จนในที่สุดภายใต้การวางแผนของ นายแพทย์สมชาย สมบูรณ์เจริญ นายแพทย์พิสิษฐ์ พันธุมจินดา ทำให้รัฐบาลยอมให้มีศูนย์ป้องกันและควบคุมโรคมะเร็งในส่วนภูมิภาคขึ้น และต่อมา นายแพทย์พิสิษฐ์ พันธุมจินดา และเรืออากาศโทสิริศักดิ์ ภูริพัฒน์ ก็ได้รับดำเนินการภายใต้การดูแลของสถาบันมะเร็งแห่งชาติ กรมการแพทย์ กระทรวงสาธารณสุข จัดตั้งศูนย์ป้องกันและควบคุมโรคมะเร็งขึ้น 6 แห่ง ในระยะแรกคือ

2.1 ศูนย์ป้องกันและควบคุมโรคมะเร็ง จ.อุบลราชธานี
2.2 ศูนย์ป้องกันและควบคุมโรคมะเร็ง จ.ชลบุรี
2.3 ศูนย์ป้องกันและควบคุมโรคมะเร็ง จ.ลำปาง
2.4 ศูนย์ป้องกันและควบคุมโรคมะเร็ง จ.ลพบุรี
2.5 ศูนย์ป้องกันและควบคุมโรคมะเร็ง จ.สุราษฎร์ธานี
2.6 ศูนย์ป้องกันและควบคุมโรคมะเร็ง จ.อุดรธานี

โดยแต่ละศูนย์ฯ จะเป็นศูนย์ป้องกันและควบคุมโรคมะเร็งครบวงจร และแต่ละศูนย์ฯ ก็ได้ก่อสร้างเสร็จและทยอยเปิดดำเนินการมาตั้งแต่ ปี พ.ศ. 2538 และมีแนวคิดว่า เมื่อเปิดครบถ้วนจะสามารถดำเนินการต่าง ๆ

3.1 เป็นศูนย์ข้อมูล ข่าวสาร สถิติ ฯลฯ ของพื้นที่
3.2 ให้การสุขศึกษาประชาสัมพันธ์เกี่ยวกับโรคมะเร็ง แก่ประชาชนทุกระดับในพื้นที่
3.3 ตรวจค้นหามะเร็งในระยะเริ่มแรก แก่ประชากรในพื้นที่เป้าหมาย
3.4 ตรวจวินิจฉัย รักษาโรคมะเร็ง อย่างน้อยในขั้นพื้นฐาน
3.5 ติดตาม ประเมินผลการรักษา ให้การรักษาต่อเนื่อง follow up, home care, pain clinic etc.
3.6 วิจัยและพัฒนาเกี่ยวกับโรคมะเร็ง ทั้งทางด้านพื้นฐาน ด้านระบาดวิทยา ด้านคลินิก
3.7 ประสานงานกับหน่วยงานที่เกี่ยวข้อง ทั้งในพื้นที่และนอกพื้นที่
3.8 ดำเนินงานอื่น ๆ ตามที่ได้รับมอบหมาย

ได้มีการประสานงานหน่วยงานที่เกี่ยวข้อง รวมทั้งคณะกรรมการปฏิรูปราชการ ในขั้นแรกมีหลักการว่า เมื่อเปิดบริการครบตามเป้าหมาย ควรจะมีบุคลากรเป็นข้าราชการ ประมาณ 400 คน มีแพทย์ประมาณ 40 คน พยาบาลประมาณ 200 คน นักต่าง ๆ ประมาณ 40 คน และอื่น ๆ และมีลูกจ้างตามความจำเป็น ทั้งนี้ โดยจะทยอยรับราชการเป็นปี ๆ ไป

■ ผลที่คาดว่าจะได้รับ เมื่อศูนย์ฯ เปิดดำเนินการเต็มที่แล้ว คาดว่า

4.1 ได้ข้อมูลโรคมะเร็ง รวมทั้งข้อมูลทางระบาดวิทยา ของโรคมะเร็งในพื้นที่
4.2 ประชาชนในพื้นที่ได้ความรู้เกี่ยวโรคมะเร็ง

รู้จักปรับปรุงพฤติกรรม ให้หลีกเลี่ยงจากการเกิดโรคมะเร็ง

4.3 ประชาชนในพื้นที่ได้รับการตรวจหามะเร็งในระยะเริ่มแรก

4.4 ประชาชนได้รับการรักษา การติดตามผลการรักษาต่อเนื่องในพื้นที่ ทำให้ลดการสูญเสียทุกด้าน และทำให้สามารถได้รับการรักษาอย่างเสมอภาคและครบถ้วน ทั้งนี้เพราะได้รับการดูแลในศูนย์ฯ ใกล้บ้านก็มีความอบอุ่นทางครอบครัว ไม่สูญเสียทางเศรษฐกิจมาก

4.5 มีการวิจัยและพัฒนา ทำให้สามารถเป็นต้นแบบในการดูและโรคมะเร็งครบวงจรอย่างมีระบบต่อไป

4.6 ทำให้มีการลดอัตราการเกิดโรคมะเร็ง มีการค้นพบ ตรวจรักษามะเร็งในระยะแรก ๆ มากกว่าในระยะหลัง ๆ ทำให้มีการลดอัตราการเกิดผลกระทบ จากการเกิดและรักษาโรคมะเร็ง รวมทั้งมีการลดอัตราการตายจากโรคมะเร็ง

4.7 ประชาชนในพื้นที่มีคุณภาพชีวิตที่ดีขึ้น

■ ปัญหา อุปสรรคของการจัดตั้งและดำเนินการ

5.1 จนแม้กระทั่งปัจจุบัน ก็ยังมีการไม่เข้าใจในเกือบทุกระดับ ถึงความจำเป็นในการจัดตั้งศูนย์ป้องกันและควบคุมโรคมะเร็งในส่วนภูมิภาค

5.2 ปัญหาเรื่องบุคลากร มีการขาดบุคลากรมากย้ำ มาก ส่วนนี้คงมาจากทางหน่วยเหนือเกิดการสับสนเกี่ยวกับการเป็นหน่วยงานใหม่ การเป็นบุคลากรโรคมะเร็ง ปัญหาคนล้นงาน (!) ของหน่วยงานอื่น ทำให้มี Zero-growth การมีปัญหาทางเศรษฐกิจของประเทศ IMF สำหรับผู้ที่ไม่ทราบมาตั้งแต่แรกเกี่ยวกับการจัดตั้งศูนย์ฯ การวางแผนบุคลากรของศูนย์ฯ อาจจะมองและคงต้องมองอย่างนั้นว่าเป็นการสร้างศูนย์ฯ ที่ทำให้สิ้นเปลือง และ ฯลฯ

5.3 ประชาชนยังไม่มีความรู้เกี่ยวกับโรคมะเร็งไม่ปรับพฤติกรรมอันจะทำให้ไม่เกิดโรคมะเร็ง แม้กระทั่งเมื่อเป็นแล้วก็ยังมีทัศนคติผิด ๆ ทำให้ได้รับการรักษาช้าไป ผลที่ได้ไม่ดีเท่าที่ควรจะเป็น

5,4 ขวัญและกำลังใจของบุคลากร ที่ก้าวเข้ามาอยู่ในเครือข่ายโรคมะเร็ง

5.5 ขาดความเข้าใจ และการดำเนินงานเกี่ยวกับโรคมะเร็ง

■ แนวทางในการแก้ปัญหา

6.1 มีนโยบายของรัฐบาลที่แน่นอน ที่เกี่ยวกับโรคมะเร็ง

6.2 มีการพัฒนาทั้งทางด้านคุณภาพและปริมาณเกี่ยวกับบุคลากรโรคมะเร็ง

6.3 ให้ส่งขวัญและกำลังใจแก่บุคลากร ที่ได้เข้าสู่เครือข่ายโรคมะเร็ง

6.4 มีการดำเนินการทุกระดับ ในการได้มาซึ่งความรู้เกี่ยวกับโรคมะเร็ง การให้สุขศึกษาและประชาสัมพันธ์

6.5 สนับสนุนการวิจัย และพัฒนาเกี่ยวกับโรคมะเร็งทุกด้าน เช่น

Basic information and informatics
Basic cancer research
Clinical research
Cancer health service research
etc.

6.6 มีการประสานงานเป็นอย่างดี ทั้งในและนอกประเทศกับหน่วยงานที่เกี่ยวข้อง

จะเห็นได้ว่า ถ้าให้หน่วยงานที่ทำหน้าที่ครบถ้วนตามที่ได้กล่าวมาแล้ว ไปอยู่ในโรงพยาบาล ศูนย์ หรือโรงพยาบาลทั่วไปก็จะทำให้การบริหารอุ้ยอ้าย ขาดความคล่องตัว อันจะทำให้ไม่เกิดผลตามที่คาดหวัง อีกทั้งเป็นการไม่สะดวกในระบบส่งต่อ จึงทำให้มีความจำเป็นในการตั้งหน่วยงานอิสระ เพื่อดูแลอย่างครบวงจรเกี่ยวกับโรคมะเร็ง ถึงแม้จะมีการสูญเสียทางเศรษฐกิจบ้าง แต่ในระยะยาวก็จะเป็นการคุ้ม คือมีทั้งประสิทธิภาพและประสิทธิผล

สรุป

โรคมะเร็งเป็นโรคที่ป้องกันได้ รักษาได้จริงอยู่ แม้ว่าขณะนี้มะเร็งจะเป็นปัญหาสาธารณสุขอันดับต้น ๆ ของประเทศ แต่ถ้าได้รับความร่วมมือที่ดีจากทุกฝ่ายที่เกี่ยวข้อง ปัญหาคงจะเบาบางลงไปในที่สุด

สถิติผู้ป่วย งานพยาบาลผู้ป่วยนอก กลุ่มงานรังสีรักษา
ศูนย์ป้องกันและควบคุมโรคมะเร็ง จังหวัดลพบุรี
ปีงบประมาณ 2542 (ตุลาคม 2541 - กันยายน 2542)

เดือน	CASE ใหม่ (ราย)		PE	ใส่แร่	หมายเหตุ
	MALE	FEMALE	(ราย)	(ราย)	
ตุลาคม 2541	13	39	335	11	
พฤศจิกายน 2541	18	24	287	14	
ธันวาคม 2541	18	31	350	15	
มกราคม 2542	29	30	375	12	
กุมภาพันธ์ 2542	19	30	349	11	
มีนาคม 2542	26	38	618	17	
เมษายน 2542	19	29	502	15	
พฤษภาคม 2542	17	34	559	15	
มิถุนายน 2542	27	40	656	19	
กรกฎาคม 2542	13	31	580	13	
สิงหาคม 2542	33	43	941	19	
กันยายน 2542	21	48	852	30	
รวม	253	417	6404	191	
	670				

บทบาทของรังสีรักษาในการรักษาโรคมะเร็งต่อมน้ำเหลือง ชนิด Non - Hodgkin's lymphoma

■ รศ.น.พ.วิชาญ หล่อวิทยา
หน่วยรังสีรักษา ภาควิชารังสีวิทยา
คณะแพทยศาสตร์ มหาวิทยาลัยเชียงใหม่

รังสีรักษา มีบทบาทในการรักษาโรคมะเร็งต่อมน้ำเหลืองชนิด Non-Hodgkin's lymphoma (NHL) มาเป็นเวลานาน มีการเปลี่ยนแปลงวิธีการให้รังสีรักษาเป็นระยะ ขึ้นอยู่กับการศึกษาที่ออกมาในวารสารการแพทย์

โดยทั่วไปแล้ว NHL จะเป็นโรคที่ sensitive ต่อรังสีรักษา รังสีรักษาขนาดน้อยๆ 30 Gray ก็สามารถควบคุมก้อนที่ไม่ใหญ่มาก หรือ microscopic disease ได้ แต่ถ้าก้อนใหญ่อาจต้องเพิ่มเป็น 40-45 Gray

ดังนั้นจุดมุ่งหมายของรังสีรักษาก็คือการให้รังสีรักษาในปริมาณพอเหมาะที่จะไปควบคุมมะเร็งต่อมน้ำเหลืองให้ได้ อาจให้ได้หลายแบบคือ

Involved field เป็นการให้รังสีรักษาไปที่ก้อนมะเร็งและต่อมน้ำเหลืองบริเวณแรกที่มะเร็งชอบกระจายไป (first - echelon lymph nodes)

Extended field เป็นการให้แบบเดียวกับ Involved field แต่เพิ่มบริเวณต่อมน้ำเหลืองไปอีกระดับหนึ่ง (second - echelon lymph nodes)

Total lymphoid irradiation เป็นการฉายรังสีของต่อมน้ำเหลืองที่สำคัญๆ ทั้งหมด ซึ่งไม่ค่อยใช้ในการรักษา NHL ปัจจุบันนี้

การใช้รังสีรักษาใน NHL แบ่งออกเป็น 2 อย่างคือ

1. ใช้ร่วมกับยาเคมีบำบัดใน NHL ระยะต้นๆ
2. ใช้เป็นการรักษาในผู้ป่วยที่รักษาใน NHL ระยะที่เป็นมากแล้ว ในระยะ III, IV ซึ่งอาจจะเป็นการให้บริเวณที่มีก้อนใหญ่มาก หลังให้ยาเคมีบำบัด หรือการให้แบบประคับประคองในรายที่มีอาการมาก

การให้รังสีรักษาใน NHL ระยะต้น

ก่อนปี 1980 ส่วนใหญ่แล้ว NHL ระยะ I, II ที่เป็น Intermediate หรือ high grade [1-4] จะได้รับการรักษาด้วยรังสีรักษา ซึ่งได้ผลดีพอสมควร คือ Relapse-free survival (RFS) สูงถึง 70-80% เฉพาะในรายที่ได้รับการวินิจฉัยระยะของโรคโดยการทำ Laparotomy ร่วมด้วย แต่ถ้าการวินิจฉัยระยะของโรคโดยไม่ได้ทำ Laparotomy ร่วมด้วย RFS จะลดลงมาเหลือเพียง 30% [2,5]

ต่อมายาเคมีบำบัดเข้ามามีบทบาทใน NHL ระยะต้นมากขึ้น และพบว่าการให้ยาเคมีบำบัดอย่างเดียวก็ได้ผลดี พอๆกับรังสีรักษาที่ทำการตรวจวินิจฉัยระยะของโรคโดยทำ Laparotomy ดังที่กล่าวมาแล้วข้างต้นคือ 84-90% [6-8] ข้อดีก็คือ ผู้ป่วยเหล่านี้ไม่จำเป็นต้องทำ Laparotomy

การให้รังสีรักษาร่วมกับยาเคมีบำบัด

ในระหว่างปี 1970-1980 มีรายงานหลายฉบับที่แสดงให้เห็นว่าการใช้ยาเคมีบำบัดร่วมกับรังสีรักษาดีกว่าการให้รังสีรักษาเพียงอย่างเดียวใน NHL ระยะต้นๆ [9-11] และมีรายงานที่พยายามจะเปรียบเทียบระหว่างการให้ยาเคมีบำบัดอย่างเดียว เทียบกับการให้ยาเคมีบำบัดและฉายรังสีด้วย [12-15]

Conners และคณะ[16] (ตาราง 1) รายงานผลการรักษา NHL ระยะ I + II ที่เป็น Intermediate และ High grade ขนาดน้อยกว่า 10 ซม.ในผู้ป่วย 78 คน โดยใช้ CHOP 3 ชุด แล้วตามด้วยรังสีรักษาแบบ Involved field 45 Gray พบว่าผู้ป่วยมี CR 99%, และอัตราการอยู่รอด 86%

Congo และคณะ [17] (ตาราง 1) รายงานผล

การรักษาในผู้ป่วย 57 รายโดยใช้ PROMACE - MOPP ในผู้ป่วย NHL ระยะที่ 1 แล้วตามด้วยรังสีรักษาแบบ Involved field ผู้ป่วยมี CR 96% อัตราการอยู่รอด 94%

Tonidi และคณะ [18] (ตาราง 1) รายงานการรักษาในผู้ป่วย 183 คนที่เป็น NHL ระยะ I, II ที่เป็น Aggressive lymphoma โดยรักษาผู้ป่วยที่มีโรคไม่เกินสามบริเวณในตัวผู้ป่วยด้วย CHOP สามชุด (แต่จะเพิ่มเป็น 6 ชุด ในรายที่ได้ผล PR) แล้วตามด้วยรังสีรักษาแบบ Involved field, ผู้ป่วยจะได้รับ 4000-4400 Centigray ผลการรักษาได้ CR 98% ผู้ป่วยมีโรคกลับคืนมาเฉพาะที่เพียง 3% อัตราการอยู่รอดที่ 5 ปี มี Relapse free 83% และ overall survival 83%

Villikka และคณะ [19] (ตาราง 1) รักษาผู้ป่วยในระยะ I NHL ในผู้ป่วย 58 ราย ผู้ป่วยได้รับยาเคมีบำบัดที่มี Doxorubicin รวมอยู่ด้วย 3-4 ครั้ง แล้วตามด้วยรังสีรักษาแบบ Involved field ผู้ป่วยได้ CR 97% อัตราการอยู่รอดที่ 3 ปี relapse - free survival 94%, และ Overall survival 89%

Freilone และคณะ [20] (ตาราง 1) รักษาผู้ป่วย NHL ระยะ I, II 84 รายที่เป็น Intermediate และ High grade โดยให้ Doxorubicin และ Cyclophosphamide อาทิตย์ที่ 1, 3 และ 5 และ Vincristine, Bleomycin อาทิตย์ที่ 2,4 และ 6 ร่วมกับ Prednisone (ACOP - B) แล้วตามด้วยรังสีรักษาแบบ Involved field 36 - 40 Gray ปรากฏว่าได้ CR ทุกราย ยกเว้นหนึ่งราย อัตราการอยู่รอดที่ 4 ปี ทั้ง RFS และ OS เท่ากับ 79 และ 90% ตามลำดับ

<u>ตาราง 1</u> **การศึกษาการให้ยาเคมีบำบัดร่วมกับรังสีรักษาใน NHL Intermediate และ High-grade ระยะ I, II**

ผู้รายงาน	จำนวนผู้ป่วย	ระยะ	Median F.U. (ปี)	CR	5-year DFS (%)	5-year OS (%)
Conners และ [16]	78	I - II	2.5	99	84	85
Congo และ [17]	47	I	3.5	96	100	94
Tondini และ [18]	183	I - II	5	95.6	83	83
Villikka และ [19]	58	I	3	97	93	82
Freilone และ [20]	84	I-II	4	83	79	90

มีหลายรายงานที่ได้มีการศึกษาโดยเทียบกับผลการรักษาระหว่างรังสีรักษาอย่างเดียวกับการใช้รังสีรักษาร่วมกับยาเคมีบำบัด

Vander Maazen และคณะ [21] ได้ศึกษาย้อนหลังจากหลายสถาบันในประเทศเนเธอร์แลนด์ ในผู้ป่วย ระยะ I /IE 296 คนที่เป็น Intermediate - grade NHL ผู้ป่วย 94 คน ได้รับ CHOP แล้วตามด้วย รังสีรักษาแบบ Involved field ประมาณ 36 Gray และผู้ป่วยอีก 202 คน ให้รังสีรักษาอย่างเดียว

ผลการรักษาที่ 10 ปีที่พบว่า DFS และ OS ของกลุ่มที่ได้รับยาเคมีบำบัดและรังสีรักษา ดีกว่ากลุ่มที่ได้รังสีรักษาอย่างเดียว โดย DFS เท่ากับ 83% และ 47% ตามลำดับ

Osterman และคณะ [22] ศึกษาย้อนหลังผู้ป่วย 213 คน ที่เป็น ระยะ I high - grade NHL โดยผู้ป่วย 23% ได้ CHOP แล้วตามด้วยรังสีรักษาแบบ Involved field, 61% ได้รังสีรักษาเพียงอย่างเดียว, 10% ได้ยาเคมีบำบัดอย่างเดียว และ 5% ผ่าตัดอย่างเดียว ผลการรักษาพบว่า กลุ่มที่ได้รังสีรักษาร่วมกับยาเคมีบำบัดมีการกลับคืนมาของโรค 15% เมื่อเทียบกับ 29%

ในกลุ่มที่ได้รับรังสีเพียงอย่างเดียว และอัตราการอยู่รอดที่ 5 ปีก็ดีกว่าในกลุ่มให้ยาและรังสีรักษา มีอัตราการอยู่รอด 74% เทียบกับ 58% ในกลุ่มให้รังสีรักษาอย่างเดียว

Kamath และคณะ [23] จากมหาวิทยาลัย Florida พบว่าในผู้ป่วยที่เป็น NHL ระยะต้น ชนิด Intermediate และ high - grade ผู้ป่วย 92 คนได้รับรังสีรักษาอย่างเดียว อีก 121 คน ได้รับยาเคมีบำบัด 4 ชุด ก่อนให้รังสีรักษา ส่วนใหญ่ใช้ CHOP พบว่าถึงแม้การควบคุมโรคเฉพาะที่ให้ผลใกล้เคียงกันแต่อัตราการกระจายของโรคจะสูงกว่าในกลุ่มให้รังสีรักษาอย่างเดียว คือ 40% เมื่อเทียบกับกลุ่มที่ได้ยาก่อน 25%

Nathu และคณะ [24] จากมหาวิทยาลัย Florida ศึกษาผู้ป่วยย้อนหลัง 30 ปี ใน NHL ที่ไม่ใช่ Low grade ของแถว หู คอ จมูก พบว่าการให้ CHOP ตามด้วยรังสีรักษาดีกว่าการให้รังสีรักษาอย่างเดียว (57% VS 41%)

<u>Prospective Randomized Trials ใน NHL</u> (การให้ยาเคมีบำบัดอย่างเดียวเทียบกับยาเคมีบำบัดร่วมกับรังสีรักษา)

จากการที่ผู้ป่วย NHL ได้ผลดีต่อยาเคมีบำบัดมาก ทำให้แพทย์ผู้รักษา มีความสงสัยว่าควรจะต้องให้รังสีรักษาใน NHL ระยะต้นที่เป็น Aggressive histology หรือไม่ มีการศึกษาโดยกลุ่ม 2 กลุ่มคือ

1. ECOG (Eastern Cooperative Oncology Group)
2. SWOG (South West Oncology Group)

1. ***Glick และคณะ***[25] (ตาราง 2) รายงานในการศึกษาจากผู้ป่วย NHL 345 คน ที่เป็นระยะ I, II Intermediate - grade โดยผู้ป่วยได้รับ CHOP 8 ชุด โดยแบ่งออกเป็น 2 กลุ่ม กลุ่มหนึ่งได้รับรังสีรักษาแบบ Involved field อีกกลุ่มหนึ่งไม่ให้รังสี กลุ่มได้รังสีรักษาให้ 30 Gy ถ้าพบว่าเป็น PR จะให้เพิ่มอีก 10 Gy หลังการติดตามผู้ป่วยประมาณ 6 ปี พบว่ามี CR 61% ในกลุ่มได้ยาเคมีบำบัดอย่างเดียว แต่พบ CR สูงถึง 89% ในกลุ่มที่ได้ทั้งสองอย่าง ที่มี CR พบว่าอัตราการหายสูงกว่าในกลุ่มที่ได้ทั้งยาและรังสีรักษา อัตราการอยู่รอดในกลุ่มได้รับยาเคมีบำบัดอย่างเดียว 70% เทียบกับ 84% ในกลุ่มที่ได้ทั้งยาเคมีบำบัดและรังสีรักษา

2. ***Miller และพวก*** [26] (ตาราง 2) รายงานใน New England Journal of Medicine เมื่อปี 1998 เป็น Prospective randomized SWOG trial โดยเปรียบเทียบการให้ยาเคมีบำบัด CHOP อย่างเดียว 8 ชุด 201 คน กับผู้ป่วย 200 คน ซึ่งได้ยาเคมีบำบัด CHOP สามชุด แล้วตามด้วยการให้รังสีรักษาแบบ Involved field 40 Gy ถ้ายังมีโรคเหลือก็สามารถให้ต่อได้ถึง 55 Gy ผลการศึกษาพบว่าอัตราการอยู่รอดที่ 5 ปี สูงกว่าในกลุ่มที่ได้ทั้งยาเคมีบำบัดร่วมกับรังสีรักษา (82% vs 70%) Progressive-free Survival ก็สูงกว่าในกลุ่มที่ให้ยาเคมีบำบัดร่วมกับรังสีรักษา (77% vs 64%) และพบว่าผลข้างเคียงก็เกิดมากกว่าในกลุ่มที่ให้ยาเคมีบำบัดอย่างเดียว โดยมีผลข้างเคียงแบบที่เป็น Life-threatening 61/200 คน ในผู้ป่วยที่ได้รับยาเคมีบำบัดร่วมกับรังสีรักษา ส่วนกลุ่มที่ได้ยาเคมีบำบัดอย่างเดียวเกิดขึ้น 80/201 คน (P = 0.06)

ตารางที่ 2 **Prospective Randomized trial เปรียบเทียบการรักษา NHL ระยะ I, II ด้วยยาเคมีบำบัดอย่างเดียวกับยาเคมีบำบัดร่วมกับรังสีรักษา**

ผู้รายงาน	จำนวนผู้ป่วย	วิธีการรักษา	CR (%)	Disease - free S.R (%)	Overall S.R. (%)
Glick [25] (ECOG)	345	CHOP x 8	61	58	70
		CHOP x 8 → RT	89	73	84
				P = 0.03	P = 0.06
Miller [26] (SWOG)	401	CHOP x 8	61	64	72
		CHOP x 3 → RT	75	77	82
				P = 0.03	P = 0.02

ดังนั้นจึงแนะนำให้รักษาผู้ป่วยที่เป็น Intermediate-grade lymphoma ด้วย CHOP 3 ชุด แล้วตามด้วยรังสีรักษาแบบ Involved field ในผู้ป่วยที่ก้อนไม่ใหญ่มาก ถ้าก้อนใหญ่มาก (>10 cm) ก็ควรใช้ CHOP 8 ชุด ตามปกติแล้วค่อยตามด้วยรังสีรักษา

การใช้รังสีรักษาในผู้ป่วย NHL ที่มีอายุมาก

เนื่องจากผู้ป่วยที่อายุมาก ทนต่อยาเคมีบำบัดมาก ๆ ไม่ได้ดีนัก การให้รังสีรักษาจึงเข้ามามีบทบาทในผู้ป่วยกลุ่มนี้ Wylie และคณะ [27] รักษาผู้ป่วยที่เป็น Localized intermediate และ high-grade NHL ด้วยรังสีรักษาอย่างเดียว พบว่ามีอัตราการอยู่รอดที่ 5 ปี 33% และอัตราการควบคุมโรคเฉพาะที่ค่อนข้างดี

Oguchi และคณะ [28] จากญี่ปุ่น รักษาผู้ป่วย 215 ราย ด้วยยาต่าง ๆ ซึ่งมี Doxorubicin อยู่ด้วย แต่ให้ขนาดลดลง 50-70% ร่วมกับรังสีรักษาแบบ Involve field 40 Gy ที่บริเวณก้อนและ 30 Gy บริเวณต่อมน้ำเหลืองใกล้เคียง มีผู้ป่วย 38 รายที่อยู่ในกลุ่มอายุมากกว่า 65 ปี และเป็น Intermediate หรือ high-grade NHL ระยะ I, II ทุกคนสามารถรับการรักษาได้ครบถ้วน และอัตราการอยู่รอดที่ 2 ปี 86% และ 5 ปี 80% อัตราการควบคุมโรคเฉพาะที่ได้ถึง 98% โดยมีผลข้างเคียงรุนแรงเพียง 3%

การใช้รังสีรักษาใน Low - grade NHL ระยะ I, II

จากการศึกษาพบว่าผู้ป่วยระยะ I, II ที่เป็น Follicular lymphoma รักษาด้วยรังสีรักษาอย่างเดียว อัตราการอยู่รอดที่ 5 ปี ประมาณ 80 -100% [29,30] ขึ้นอยู่กับรายงาน โดยปกติแล้ว low-grade NHL จะสามารถรักษาด้วยรังสีรักษาได้ผลดี โดยใช้ปริมาณรังสีต่ำ 25-35 Gy ก็สามารถจะควบคุมโรคเฉพาะที่ได้ถึง 95% รายงานการรักษา Low-grade NHL ที่เป็น small lymphocyte, follicular small cleve และ follicular cleve พบว่ามี Relapse-free survival 50% ที่ 10-15 ปี และ cause-specific survival [31-34] 70-75%

ผลการศึกษาผู้ป่วยเป็นระยะเวลานาน จากโรงพยาบาล Princess Margaret ในแคนาดาระหว่างปี 1967-1968 โดยใช้รังสีรักษาแบบ Involved field ในผู้ป่วย 285 คน มีดังนี้

	10 ปี	15 ปี	20 ปี
Overall survival rate	65%	57%	44%
Cause-specific survival rate	77%	71%	61%
Failure-free survival rate	52%	47%	47%

รังสีรักษาในผู้ป่วย NHL ระยะ III, IV

บทบาทของรังสีรักษาใน NHL ระยะนี้ไม่แน่นอน โดยปกติแล้วรังสีรักษาไม่ได้ช่วยเพิ่มอัตราการอยู่รอดในผู้ป่วยระยะนี้ การใช้รังสีรักษาหลังจากการให้ยาเคมีบำบัดในบริเวณที่เคยมีมะเร็งก้อนใหญ่ยังไม่มีมาตรฐานที่ชัดเจน ถึงแม้จะมีรายงานถึงประโยชน์ของรังสีรักษาในกลุ่มนี้ [35-37] แน่นอนที่สุด รังสีรักษาจะมีประโยชน์ในแง่ของการรักษาแบบประคับประคองและเพิ่มคุณภาพชีวิตผู้ป่วย NHL ในระยะหลัง ๆ ได้ดี

References

1. Vokes EE, Ultmann JE, Golomb HM: Long-term survival of patients with localized diffuse histiocytic lymphoma. J Clin Oncol 1985, 3:1309-1317.
2. Bitran JD, Kinzie J, Sweet DL, et al.: Survival of patients with localized histiocytic lymphoma. Cancer 1977, 39: 342-346.
3. Kaminski MS, Coleman CN, Colby TV: Factors predicting survival in adults with stage I and II large-cell lymphoma treated with primary radiotherapy. An Intern Med 1986, 104:747-756.
4. Longo DL, Hathorn J: Current therapy for diffuse large-cell lymphoma. Prog Hematol 1987, 14-115-136.
5. Jones SE, Fuks Z, Kaplan HS, et al: Non-Hodgkin's lymphoma. V. Results of radiotherapy. Cancer 1973, 32:682-687.
6. Jones SE, Miller TP, Connors JM: Long term follow-up and analysis for prognostic factors for patients with limited-stage diffuse large-cell lymphoma treated with initial chemotherapy with or without adjuvant radiothearpy. J Clin Oncol 1989, 7:1186-1191.
7. Cabanillas F, Bodey GP, Freireich EJ: Management with chemotherapy only of stage I and II malignant lymphoma of aggressive histologic types. Cancer 1980, 46:2356-2359.
8. Jeffrey GM, Mead GM, Whitehoue JMA, et al: Involved field radiotherapy or chemotherapy in the management of Stage I nodal intermediate grade non-Hodgkin's lymphoma. Br J Cancer 1991, 64:933-937.
9. Landberg TG, Hakansson LG, Moller TR, et al: CVP-remission maintenance in stage I or II non-Hodgkin's lymphoma. Cancer, 1979, 44: 831-838.
10. Monfardini S, Banfi A, Bonadonna G, et al: Improved five year survival after combined radiotherapy and chemotherapy for stage I-II non-Hodgkin's lymphoma. Int J Radiat Oncol Biol Phys 1980, 6:125-134.
11. Nissen NI, Ersboll J, Hansen HS, et al: A randomized study of radiotherapy versus radiotherapy plus chemotherapy in Stage I-II non-Hodgkin's lymphoma.Cancer 1983, 52:1-7.

12. Mauch P, Leonard R, Skarin A, et al: Improved survival following combined radiation therapy and chemotherapy for unfavorable prognosis stage I-II non-Hodgkin's lymphoma. J Clin Oncol 1985, 3: 1301-1308.
13. Bajetta E, Valagusssa P, Bonadonna G, et al: Combined modality treatment for stage I-II non-Hodgkin's lymphoma: CVP versus BACOP chemotherapy. Int Radiat Oncol Biol Phys 1988, 15:3-12.
14. Ibrahim EM, Satti MB, Al-Idrissi HY, et al: Combination chemotherapy only for stage II non-Hodgkin's lymphoma. Eur J Cancer Clin Oncol 1986, 22:199-203.
15 O'Connel MJ, Harrington DP, et al: Chemotherapy followed by consolidation radiation therapy for the treatment of clinical stage II aggressive histologic type non-Hodgkin's lymphoma. Cancer 1988, 61:1754-1758.
16. Connors JM, Klimo P, Fairey RN, et al: Brief Chemotherapy and involved field radiation therapy for limited stage, histologically aggressive lymphoma. Ann Intern Med 1987, 107:25-30.
17. Longo DL, Glatstein E, Duffey P, et al; Treatment of localized aggressive lymphomas: combination chemotherapy followed by involved field radiation therapy. J Clin Oncol 1989, 7:1295-1302.
18. Tondini C, Zanini M, Lombardi F, et al: Combined modality treatment with primary CHOP chemotherapy followed by locoregional irradiation in stage I or II histologically aggressive non-Hodgkin's Lymphomas. J Clin Oncol 1993, 11:720-725.
19. Villikka K, Muhonen T, Rsitamaki R, et al: Stage I non-Hodgkin's lymphoma treated with doxorubicin-containing chemotherapy with or without radiotherapy. Acta Oncol 1997, 36:619-624.
20. Freilone BB, Vitolo U, Bertini M, et al: Combined modality treatment with a weekly brief chemotherapy (ACOP-B) followed by locoregional radiotherapy in localized-stage intermediate to high-grade non-Hodgkin's lymphoma. Ann Oncol 1996, 7:919-924.
21. Van der Maazen RW, Noordijk EM, Raemaekers JM, Meerwaldt JH. Combined modality treatment is the treatement of choice for stage I/IE intermediate and high-grade non-Hodgkin's lymphomas. Radiother Oncol 1998, 49:1-7.
22. Osterman B, Cavallin-Stahl E, Hagberg H, et al: High Grade Non-Hodgkin's Lymphoma Stage I. Acta Oncol 1996, 35:171-177.
23. Kamath SS, Marcus RB, Lynch JW, Mendenhall NP: The impact of radiotherapy dose and other treatment related and clinical factors on in-field control in stage I and II non-Hodgkin's lymphoma. Int J Radiat Oncol Biol Phys 1999,44:563-568.
24. Nathu RM, Mendenhall NP, et al: Non-Hodgkin's lymphoma of the head and neck: a 30-year experience at the University of Florida. Head Neck 1999, 21:247-254.
25. Glick JH, Kim K, Earle J, O'Connell MJ: An ECOG randomized phase III trial of CHOP vs. CHOP plus radiotherapy for intermediate grade early stage non-Hodgkin's lymphoma [abstract]. Proc ASCO 1995, 14:391a.

26. Miller TP, Dahlberg S, Cassady JR, et al: Chemotherapy alone compared with chemotherapy plus radiotherapy for localized intermediate and high-grade non-Hodgkin's lymphoma. N Engl Med 1998, 339:21-26.
27. Wylie JP, Cowan RA, Deakin DP: The role of radiotherapy in the treatment of the localized intermediate and high-grade non-Hodgkin's lymphoma in elderly patients. Radiother Oncol 1998, 49:9-14.
28. Oguchi M, Izuno I, Taki K, et al: Treatment for Non-Hodgkin's lymphoma (stage I, II) of the elderly: usefulness of local and regional irradiation and reduced dose chemotherapy. Int J Radiat Oncol Biol Phys 1997, 37:87-92.
29. Chen M, Proznitz L, Gonzalves-Serva A, et al; Results of radiotherapy in control of stage I and II non-Hodgkin's lymphomas. Cancer 1979;43:1245.
30. Sutcliffe SB, Gospodarowicz MK, Bush RS, et al: Role of radiation therapy in localized non-Hodgkin's lymphoma. Radiother Oncol 1985;4:211-223.
31. Gospodarowicz M, Sutcliffe S, Wells W, et al: Results of involved field radiotherapy in clinical stage I and II low grade lymphoma. Presented at the 34th Annual Meeting of the American Society of Therapeutic Radiology and Oncology, San Diego, California, 1992.
32. Lawrence TS, Urba WJ, Steinberg SM, et al: Retrospective analysis of stage I and II inlolent lymphomas at the National Cancer Institute, Int J Radiat Oncol Biol Phys 1988;14:417-424.
33. Paryani SB, Hoppe RT, Cox RS, et al: Analysis of non-Hodgkin's lymphomas with nodular and favorable histologies, stages I and II. Cancer 1983;52:2300-2307.
34. Taylor RE, Allan SG, McIntyre MA, et al: Low grade stage I and II non-Hodgkin's lymphoma: Results of treatment and relapse pattern following therapy. Clin Radiol 1988;39:287-290.
35. Aviles A, Delgado S, Nambo MJ, et al: Adjuvant radiothearpy to sites of previous bulky disease in patients with stage IV diffuse larege cell lymphoma. Int J Radiat Oncol Biol Phys 1994;30:799-803.
36. Earle JD: Impact of radiation dose and tumor size on large cell lymphoma patients in complete response after integrated CHOP-Bleo-radiation treatment protocol. Int J Radiat Oncol Biol Phys 1995; 31:193-194.
37. Fuller LM, Krasin MJ, Velasquez WS, et al: Significance of tumor size and radiation dose to local control in stage I-III diffuse large cell lymphoma treated with CHOP-Bleo and radiation. Int J Radiat Oncol Biol Phys 1995;31:3-11.

มะเร็งทวารหนัก
(Anal Cancer)

■ รศ.น.พ.ประเสริฐ เลิศสงวนสินชัย
สาขารังสีรักษา ภาควิชารังสีวิทยา
คณะแพทยศาสตร์ จุฬาลงกรณ์มหาวิทยาลัย

มะเร็งทวารหนัก (anal cancer) เป็นมะเร็งที่พบได้น้อย แต่มีความเปลี่ยนแปลงในแนวทางการรักษาอย่างมากจากสถิติผู้ป่วยมะเร็งของโรงพยาบาลจุฬาลงกรณ์[1] ในปี พ.ศ. 2537 ถึง ปี พ.ศ. 2540 มีผู้ป่วยที่ได้รับการวินิจฉัยว่าเป็นมะเร็งทวารหนัก 2, 3, 7 และ 5 ราย ตามลำดับ

มะเร็งทวารหนัก สามารถแบ่งออกได้เป็น 2 ส่วนคือ (รูปที่ 1)

- The anal canal
- The anal margin

โดยมะเร็งส่วน anal margin จะมีลักษณะทางพยาธิวิทยา, พฤติกรรม การพยากรณ์ของโรค และการจัดแบ่งระยะของโรค เหมือนกับมะเร็งผิวหนัง (epidermoid carcinoma of the skin)

สำหรับมะเร็งส่วน anal canal แต่เดิมการรักษาใช้วิธีการผ่าตัดเป็นการรักษาหลัก โดยทำ abdomino-perineal resection (AP resection)แต่ในปัจจุบันนี้ได้ใช้การรักษาแบบผสมผสาน(Combined multi-modality therapy) ทำให้ผู้ป่วยโรคนี้แทบจะไม่มีความจำเป็นที่จะต้องถ่ายอุจจาระจากทวารเทียมทางหน้าท้อง (colostomy) นอกจากนี้การรักษาในปัจจุบัน ยังทำให้ผู้ป่วยมีชีวิตอย่างมีคุณภาพ และยาวนานมากขึ้น

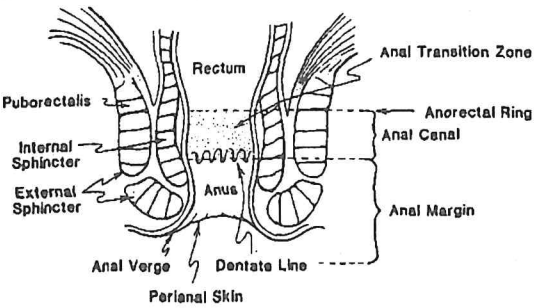

รูปที่ 1 แสดงกายวิภาคของ anus และ perianal region

Epidemiology

อุบัติการของผู้ป่วย anal cancer โดยปกติจะพบได้น้อยมาก คือ พบได้ประมาณ 1-2% ของผู้ป่วยมะเร็งลำไส้ใหญ่ทั้งหมด[2, 3] พบในผู้ป่วยผิวดำมากกว่าผิวขาว

ส่วนใหญ่ของพยาธิสภาพที่พบคือ

- squamous cell carcinoma พบบ่อยที่สุดประมาณ 90%
- transitional cell carcinoma
- adenocarcinoma
- อาจพบเป็น melanoma sarcoma ได้

Etiology

1. Human papilloma virus (HPV) พบมีความสัมพันธ์ต่อการเกิดมะเร็งของ anal area[4-8] โดยเฉพาะ HPV type-16 (DNA virus) นอกจากนี้ยังพบมีความสัมพันธ์กับ Herpes simplex virus (HSV) type-2 และ ผู้ป่วยที่ติดเชื้อ Human immunodeficiency virus (HIV)

2. Chronic anorectal disease ผู้ป่วยที่มีปัญหาเรื้อรังของ anal fistula, anal fissure, ริดสีดวงทวาร[9] (hemorrhoid) ฝีหนอง และโดยเฉพาะผู้ป่วยที่มีประวัติเป็นพวกรักร่วมเพศชาย(homosexual males)[10]

3. ภาวะภูมิคุ้มกันบกพร่อง (immunosuppression) เช่น ในผู้ป่วยที่ทำการปลูกถ่ายเปลี่ยนไตและหัวใจ (renal, heart transplantation) ที่ต้องรับยาพวกสเตียรอยด์ และยา Azathioprine[11, 12]

4. ผู้ป่วยที่มีประวัติการฉายรังสีบริเวณช่องเชิงกรานมาก่อน[13,14] อาจเป็นสาเหตุได้ แต่ก็พบน้อย

5. Chemical carcinogens เช่น บุหรี่ ซึ่งมีสาร N-nitrosomethylurea อาจเป็นสาเหตุของการชักนำให้เกิดมะเร็งในส่วนนี้ได้ [9, 15]

6. Oncogenes มีส่วนสัมพันธ์กับ c-myc, p53 และ retinoblastoma (RB-1) gene[16]

Anatomy

Anus ในภาษากรีซ แปลว่า End ซึ่งหมายถึงส่วนปลาย 4-6 ซม. ของทางเดินอาหาร

WHO ได้ให้คำจำกัดความและแบ่ง anal cancer เป็น

Anal canal neoplasms คือ รอยโรคหรือความผิดปกติที่เกิดขึ้นจากบริเวณ anorectal ring จนถึง dentate line

Anal margin neoplasms คือ รอยโรคหรือความผิดปกติจากบริเวณส่วนปลายของ dentate line ถึงรอยต่อของ perianal skin ในส่วนที่ไม่มีขน

เลือดที่มาหล่อเลี้ยงส่วนของทวารหนัก มาจาก inferior rectal artery ซึ่งเป็นแขนงของ internal pudendal artery (รูปที่ 2)

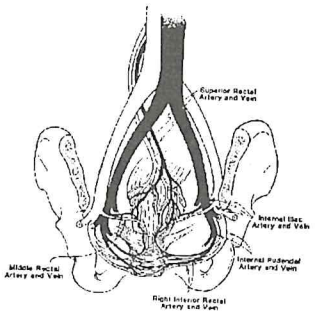

รูปที่ 2 แสดงระบบเส้นเลือดที่มาหล่อเลี้ยงและไหลเวียนกลับของทวารหนักคือ inferior rectal artery และ vein

สำหรับเลือดที่ไหลเวียนกลับ ส่วนที่อยู่เหนือต่อ dentate line จะไหลเข้าสู่ superior rectal vein ซึ่งเป็นแขนงหนึ่งของ inferior mesenteric vein แล้วไหลเข้าสู่ portal vein ในลำดับต่อไป สำหรับส่วนที่อยู่ใต้ต่อ dentate line จะไหลเข้าสู่ middle และ inferior rectal vein แล้วเทเข้าสู่ inferior vena cava

การไหลเวียนของระบบทางเดินน้ำเหลือง (lymphatic system) ของมะเร็งทวารหนัก ในส่วน proximal ของ anal canal จะไหลเวียนสู่ hypogastric, internal iliac node แต่ในส่วน distal ของ anal canal จะไหลเวียนสู่ superficial inguinal node (รูปที่ 3)

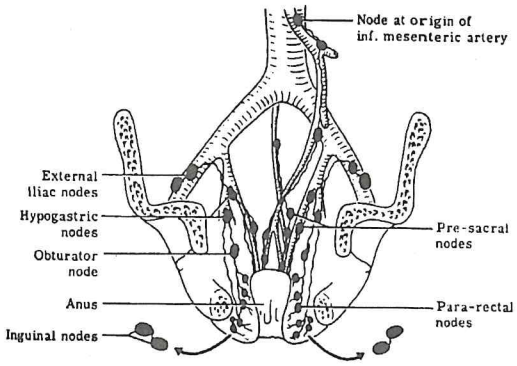

รูปที่ 3 แสดงระบบทางเดินน้ำเหลืองของทวารหนักซึ่งประกอบด้วย superficial inguinal nodes, pararectal และ hypogastric nodes.

Staging

การจัดแบ่งระยะของโรคมะเร็งทวารหนักแบ่งออกเป็น 2 ระบบคือ

- Staging สำหรับ anal canal

และ - Staging สำหรับ anal margin (ใช้ตาม staging ของผู้ป่วยมะเร็งผิวหนัง)

Regional lymph node ของมะเร็งทวารหนักประกอบด้วย

- perirectal and anorectal nodes
- internal iliac (hypogastric) nodes
- inguinal nodes

มะเร็งที่ตำแหน่ง anal canal มักจะมีการลุกลามเข้าสู่ต่อมน้ำเหลือง perirectal และ anorectal ก่อน

ส่วนมะเร็งตำแหน่ง anal margin จะมีการลุกลามเข้าสู่ต่อมน้ำเหลือง superficial inguinal nodes

สำหรับอวัยวะที่มีการแพร่กระจายไปได้บ่อยก็คล้ายกับในผู้ป่วยมะเร็งลำไส้ใหญ่คือ ตับ และปอด

AJCC/UICC Staging System for Carcinoma of the Anal Canal and Anal Margin 1997

Primary Tumor (T)

T_x Primary tumor cannot be assessed

T_0 No evidence of primary tumor

T_{is} Carcinoma in situ

T_1 $\leq$ 2 cm in greatest dimension

T_2 > 2 cm but $\leq$ 5 cm in greatest dimension

T_3 > 5 cm in greatest dimension

Anal canal

T_4 Invading adjacent structures: vagina, urethra, or bladder.

Involvement of sphincter muscle alone is not classified as T_4

Anal margin

T_4 Invading deep extradermal structure: skeletal muscle or bone

Regional Lymph Node Involvement (N)

N_x Regional lymph nodes cannot be assessed

N_0 No regional lymph node involvement

Anal canal

N_1 Metastases to perirectal lymph nodes

N_2 Metastases to unilateral internal iliac and/or unilateral inguinal lymph nodes

N_3 Metastases to perirectal and inguinal lymph nodes and/or bilateral internal iliac and/or bilateral inguinal lymph nodes

Anal margin

N_1 Metastases to ipsilateral inguinal lymph nodes

Distant Metastases (M)

M_x Distant metastases cannot be assessed

M_0 No distant metastases

M_1 Distant metastases present

STAGING

Stage O	T_{is}	N_0	M_0
Stage I	T_1	N_0	M_0
Stage II	T_2	N_0	M_0
	T_3	N_0	M_0

Anal canal

Stage IIIA	T_4	N_0	M_0
	T_{1-3}	N_1	M_0
Stage IIIB	T_4	N_1	M_0
	Any T	$N_{2,3}$	M_0

Anal margin

Stage III	T_4	N_0	M_0
	Any T	N_1	M_0

Both

Stage IV	Any T	Any N	M_1

Prognostic factors

การพยากรณ์โรคของมะเร็งทวารหนัก ขึ้นกับ

1. Location ผู้ป่วยที่เป็นมะเร็ง anal canal จะมีการพยากรณ์โรคเลวกว่ามะเร็งของ anal margin [17-19]
2. Histologic type:- ข้อมูลของความแตกต่างทางด้านการพยากรณ์โรคไม่ชัดเจน [20, 21]
3. ขนาดของมะเร็งปฐมภูมิ มีการพยากรณ์โรคที่แตกต่างกันอย่างชัดเจน มะเร็งก้อนขนาดใหญ่การพยากรณ์ไม่ดี [22, 23]
4. Depth of invasion มีความสำคัญอย่างมากในการบอกการพยากรณ์โรค [24-26]
5. การแพร่กระจายสู่ต่อมน้ำเหลือง ผู้ป่วยที่มีการแพร่กระจายของโรคสู่ต่อมน้ำเหลืองมีการ

พยากรณ์โรคที่แย่มาก [24, 26]

6. DNA ploidy กำลังอยู่ในขั้นตอนการศึกษาวิจัยอยู่ [27]

Epidermoid Carcinoma of the anus

การรักษา

1. การผ่าตัด (Primary surgical therapy)

มะเร็งทวารหนักที่มีขนาดของก้อนมะเร็งปฐมภูมิ 2-2.5 ซม. และไม่มีการลุกลามสู่เนื้อเยื่อข้างใต้ เมื่อทำผ่าตัดแบบ local excision อย่างเดียว พบว่ามีอัตรารอดชีวิตที่ 5 ปี ระหว่าง 25-83% [28]

รายงานการผ่าตัด local excision อย่างเดียวในผู้ป่วยที่มีมะเร็งขนาดเล็กกว่า 2 ซม. จาก Mayo Clinic [22] พบว่า มีอัตรารอดชีวิตที่ 5 ปี 93% อย่างไรก็ตามในรายงานของ Jensen และเพื่อน [29] กลับพบว่ามี tumor recurrence สูงถึง 63% เมื่อให้การรักษาด้วย local excision เพียงอย่างเดียว

ส่วนผู้ป่วยที่ได้รับการผ่าตัดแบบ abdomino-perineal resection พบว่า มีอัตราการรอดชีวิตเหมือนกับผู้ป่วยที่ผ่าตัดแบบ local excision ในหลายรายงานการศึกษา [22,30] คือ มีอัตรารอดชีวิตที่ 5 ปี ระหว่าง 24-71% และมี operative mortality 2-6% Adam และ Efron [31] ได้รวบรวมสถิติการรักษาผู้ป่วยมะเร็งทวารหนัก โดยการผ่าตัดแบบ radical surgery จนถึงปี ค.ศ. 1987 (ก่อนที่จะใช้การรักษาแบบผสมผสาน) พบว่าอัตรารอดชีวิตที่ 5 ปี อยู่ระหว่าง 46-64% นอกจากนี้ยังมีรายงานจาก the Mayo Clinic [22,32,33] พบว่าการทำ radical surgery มีอัตรารอดชีวิตที่ 5 ปี ระหว่าง 61-68% และส่วนใหญ่ก็พบว่า anal canal cancer มีการพยากรณ์โรคที่แย่กว่า anal margin cancer [34]

ถึงแม้ว่าในระยะเวลาที่ผ่านมาการผ่าตัดจะถือเป็นธรรมเนียมหรือประเพณีที่ถือปฏิบัติ สำหรับผู้ป่วยมะเร็งทวารหนักก็ตาม พบว่าการผ่าตัดเพียงอย่างเดียว ไม่เพียงพอต่อการรักษาอีกต่อไป [35]

ผู้ป่วยที่ได้รับการผ่าตัดแบบ radical surgery พบว่าจะมีการลุกลามของโรคสู่ต่อมน้ำเหลืองในช่องเชิงกราน ประมาณ 30% และมีการลุกลามสู่ inguinal lymph nodes ประมาณ 15-20% ของผู้ป่วย [22,36] จากการศึกษาของ Memorial Sloan-Kettering Cancer Center พบว่าการทำ extended resection ก็ไม่ได้มีผลให้อัตรารอดชีวิตสูงขึ้น [37]

สรุปก็คือ มะเร็งทวารหนักที่มีขนาดเล็กสามารถให้ผลการรักษาที่ดีด้วยการทำผ่าตัดแบบ local excision ส่วนมะเร็งปฐมภูมิที่มีขนาดใหญ่ขึ้น การรักษาที่ผ่านมาคือ การทำ abdominoperineal resection พร้อมกับ colostomy การผ่าตัด elective groin node dissection นั้น ไม่มีความจำเป็น และการรักษาด้วยการผ่าตัดวิธีใดๆ ก็ตาม ไม่พบว่ามีผลการรักษาที่ดีกว่าการใช้ combined-modality treatment ด้วยการฉายรังสีและเคมีบำบัด [38]

2. รังสีรักษาและ/หรือเคมีบำบัด

การใช้รังสีรักษาอย่างเดียวหรือการใช้รังสีรักษาร่วมกับยาเคมีบำบัด ปัจจุบันนี้เป็นที่นิยมใช้ในการรักษา epidermoid cancer of the anal canal แม้ว่าจะยังไม่มี randomized trial ที่เปรียบเทียบระหว่างการใช้รังสีรักษาและการผ่าตัดโดยตรงก็ตาม

มีรายงานผลสำเร็จของการรักษาโดยใช้รังสีรักษาและ/หรือร่วมกับวิธีการอื่นๆ แล้ว พบว่า สามารถทำให้ผู้ป่วยหายขาดได้สูง นอกจากนี้ยังสามารถสงวน anorectal function ให้กับผู้ป่วยได้ด้วย

วิธีการทางรังสีรักษาที่ใช้กันมี

- Interstitial Radiation

วิธีการนี้ เลือกใช้ในกรณีที่มะเร็งปฐมภูมิมีขนาดเล็ก ($\leq$ 2 ซม.) เป็น superficial lesion, และ well-differentiated squamous cell carcinoma[22] ซึ่งผู้ป่วยกลุ่มนี้จะมีอุบัติการการลุกลามของโรคเข้าสู่ต่อมน้ำเหลืองน้อยกว่า 10% แต่ในทางปฏิบัติโดยทั่วไปมักจะใช้ local excision มากกว่า

ปริมาณของรังสีที่ใช้ใน interstitial radiation มักให้รังสีขนาด 50-55 Gy ในระยะเวลา 4-6 วัน

ประมาณ 80% ของผู้ป่วยสามารถมี anorectal

function เป็นปกติ แต่อาจมีภาวะแทรกซ้อน เช่น radionecrosis ของเนื้อเยื่อต่างๆ ซึ่งพบได้ประมาณ 6-10%

สรุปคือ ปัจจุบันนี้ การใช้ interstitial radiation เพียงอย่างเดียวมีที่ใช้น้อย สำหรับ ผู้ป่วยมะเร็งทวารหนัก

- External Beam Radiation

เนื่องจากความก้าวหน้าและการพัฒนาการทางเทคโนโลยี ทั้งทางด้านอุปกรณ์ เครื่องมือการฉายรังสี และการวางแผนการรักษา โดยอาศัยคอมพิวเตอร์เข้ามาช่วย ตลอดจนถึงการทราบประวัติธรรมชาติของการลุกลามของโรคที่ดีขึ้น ทำให้การรักษาด้วยรังสีของผู้ป่วยมะเร็งทวารหนักได้ผลดีเป็นที่น่าพอใจยิ่ง

สถาบันต่างๆ ให้การรักษาด้วยรังสีโดยการฉายรังสีครอบคลุมมะเร็งปฐมภูมิร่วมกับต่อมน้ำเหลือง internal iliac, perirectal และบางครั้งครอบคลุมต่อมน้ำเหลือง inguinal ด้วย [39,40]

ปริมาณรังสีที่ใช้สำหรับ external radiation อยู่ในช่วงระหว่าง 50 Gy ใน 4 สัปดาห์ ถึง 65 Gy ใน 6-7 สัปดาห์

ส่วนเนื้อเยื่อที่เป็นตัวจำกัดปริมาณรังสีสูงสุดที่จะให้ได้คือ ส่วนของ perineal skin และ anal กับ rectal mucosa

Perineal skin เป็นเนื้อเยื่อที่มีความไวต่อการตอบสนองต่อรังสีง่าย โดยจะมีปฏิกริยาถลอกเป็นแผลเปื่อย และทำให้ผู้ป่วยรู้สึกไม่สบายตัวตลอดระยะเวลาของการรักษา ทั้งนี้เนื่องจากบริเวณนี้มีความชื้นและอับ และยังมีการเสียดสีของเนื้อเยื่ออยู่ตลอดเวลา

นอกจากนี้ขณะให้การรักษาด้วยการฉายรังสี อาจเกิดอาการผิวหนังอักเสบ (dermatitis) บางคนมีท้องเสีย (diarrhea) มีอาการปวดเบ่งเวลาถ่าย (tenesmus) จนบางครั้งต้องพักการฉายรังสีไว้ชั่วคราว

รายงานการรักษาผู้ป่วยมะเร็งทวารหนักด้วยการฉายรังสีเพียงอย่างเดียว พบว่า มีอัตรารอดชีวิตที่ 5 ปี ระหว่าง 45-65% ซึ่งใกล้เคียงกับผลการรักษาด้วยการทำผ่าตัด [18,36]

การกลับเป็นใหม่ของมะเร็งปฐมภูมิ หลังจากการฉายรังสีแล้วเกินกว่า 2 ปี จะพบได้น้อยมาก

ภาวะแทรกซ้อนที่รุนแรงจากการฉายรังสี [39,40] พบได้ประมาณ 10% ที่พบคือ local tissue necrosis, เลือดออกทางทวารหนัก บางรายอาจกลั้นอุจจาระไว้ไม่อยู่ ประมาณ 65% ของผู้ป่วยยังคงมี anorectal function เป็นปกติ

Combined External and Interstitial Radiation

เป็นวิธีการฉายรังสีเพื่อครอบคลุมมะเร็งปฐมภูมิและต่อมน้ำเหลืองใกล้เคียงที่มีโอกาสเกิดการลุกลามของโรค แล้วค่อยเพิ่มปริมาณรังสีเฉพาะที่มะเร็งปฐมภูมิให้สูงขึ้นด้วย interstitial radiation

Papillon และทีมงาน [4,42] ได้ศึกษาการรักษาด้วยวิธีการนี้ในผู้ป่วยจำนวนมาก โดยใช้ external radiation 3.5 Gy ต่อครั้ง ทั้งหมด 10 ครั้ง ในระยะเวลา 19 วัน รวมปริมาณรังสีทั้งหมด 35 Gy อีก 2 เดือนต่อมา จึงให้ single-plane Ir-192 interstitial implant ด้วยปริมาณรังสี 15-20 Gy ประมาณ 90% ของผู้ป่วยที่รักษาด้วยวิธีนี้มี anorectal function เป็นปกติ, มี primary tumor control ได้สูงถึง 88% (195/222) และอัตรารอดชีวิตที่ 5 ปี เท่ากับ 65%

Combined Radiation and Chemotherapy

ต้นแบบของการใช้ Radiochemotherapy ในผู้ป่วยมะเร็งทวารหนักคือ Nigro et al [43] ในปี ค.ศ. 1974 โดยเขาพบว่าผู้ป่วยมะเร็งทวารหนักระยะแพร่กระจาย มีการตอบสนองได้ดีต่อยาเคมีบำบัด นอกจากนี้ การใช้ sequential therapy มีประสิทธิภาพต่อผลการรักษาไม่ค่อยดีนัก และมีข้อมูลที่น่าสนใจจากผลของการใช้รังสีร่วมกับยาเคมีบำบัดต่อการตอบสนองของมะเร็ง

ยาเคมีบำบัดที่ใช้ร่วมกับการฉายรังสีในผู้ป่วยมะเร็งทวารหนักที่ใช้บ่อยที่สุดคือ 5-Fluorouracil (5-FU) ซึ่งอาจใช้เพียงตัวเดียว หรือร่วมกับยา

Mitomycin-C (MMC) หรือ Platinum analogues (cisplatin และ carboplatin)

· ในปี ค.ศ. 1974 Nigro et al[43] ได้ใช้ protocol การรักษาผู้ป่วยมะเร็งทวารหนักดังนี้คือ

Pelvic radiation 30 Gy in 15 fractions in 3 weeks with a bolus injection of MMC 15 mg/m^2 on first day of radiation and a continuous intravenous infusion of 5-FU 1,000 mg/m^2 /24 h. for 96 h. d_{1-4} and being repeated on days 29-32 อีก 1 ชุด[43,44] ในช่วงต้นของการศึกษาของ Nigro et al แนะนำให้ทำผ่าตัด abdominoperineal resection 4-6 สัปดาห์ หลังการฉายรังสี พบว่ามี pathologic complete tumor regression rate สูงมาก และพบมี late recurrence น้อยมาก ดังนั้นในช่วงต่อมาจึงแนะนำให้ทำ biopsied ที่ตำแหน่งมะเร็งปฐมภูมิในกรณีที่สงสัยเท่านั้น และพิจารณาทำ radical surgery เฉพาะรายที่มีการยืนยันจากผลทางพยาธิวิทยาว่ามีมะเร็งหลงเหลืออยู่

ตั้งแต่นั้นมา การใช้ chemoradiation จึงได้รับความนิยมใช้เป็นการรักษาสำหรับ anal cancer โดยได้มีการปรับเปลี่ยนปริมาณของรังสีที่ใช้ ซึ่งมีการใช้ตั้งแต่ 30 Gy/15 F/3 wks จนถึง 60 Gy/ 30 F/6 wks หรือมากกว่า[42,44-46] ปริมาณของยา 5-FU นิยมใช้ 1,000 mg/m^2/d x 4 d เป็น continuous infusion และอาจให้เพิ่มอีกชุดหนึ่ง ในวันที่ 29-32 ร่วมกับ MMC 10-15 mg/m^2 single bolus injection ในวันแรกของการฉายรังสี หรืออาจให้ซ้ำอีกครั้งในวันที่ 29 จากบางรายงานการศึกษา

จากการให้การรักษาด้วยวิธีการดังกล่าวพบมีอัตราการควบคุมโรคเฉพาะที่หลังติดตามการรักษาไม่น้อยกว่า 2 ปี ขึ้นไป เท่ากับ 65-85% รายงานส่วนใหญ่ให้ปริมาณรังสี 45 Gy/5 wks หรือ ร่วมกับการให้ local radiation boost ด้วย

การให้การรักษาดังกล่าว นอกจากควบคุมมะเร็งปฐมภูมิได้ดีแล้ว ยังพบว่าการควบคุมโรคที่ต่อมน้ำเหลืองก็ได้ผลดีเช่นกัน ด้วยการใช้รังสีรักษาร่วมกับ 5-FU + MMC ถึงแม้ว่าจะตรวจพบว่ามีโรคลุกลามสู่ต่อมน้ำเหลืองตั้งแต่ก่อนให้การรักษาก็ไม่เป็นข้อห้ามในการให้การรักษาด้วย chemoradiation บางรายงานพิจารณาทำผ่าตัด lymph node excision หลังการฉายรังสีและเคมีบำบัด โดยทั่ว ๆ ไปแล้ว ผู้ป่วยที่มีโรคลุกลามสู่ต่อมน้ำเหลือง มากกว่า 75% จะสามารถควบคุมได้ด้วย chemoradiation อย่างไรก็ตามผู้ป่วยที่มีโรคลุกลามเข้าสู่ต่อมน้ำเหลืองมักจะมีการพยากรณ์โรคที่แย่กว่า [45-48]

อัตราการรอดชีวิตหลังการรักษาด้วย chemoradiation พบว่าดีกว่าการฉายรังสีอย่างเดียว แม้ว่าปัจจุบันยังไม่มี randomized trial โดยตรงก็ตาม

ภาวะแทรกซ้อนเฉียบพลันจากการใช้ chemoradiation [46, 48] ที่พบคือ

- skin of perineum อาจเกิดมี moist reaction
- มีอาการอุจจาระบ่อย , ปวดเบ่งเวลาถ่าย หรือกลั้นอุจจาระไม่ได้
- มีการกดการทำงานของไขกระดูก
- มีการติดเชื้อ และอาจเป็นสาเหตุของการเสียชีวิตจากการรักษาได้ แต่พบได้น้อยมากจากการรักษาด้วยการฉายรังสีอย่างเดียว

โดยพบว่าการรักษาด้วย concurrent chemoradiation จะมี grade $\geq$ 3 toxicity สูงถึง 75% ส่วนการใช้ radiation alone จะมี grade $\geq$ 3 toxicity ประมาณ 30% [49]

การแก้ไขหรือลดภาวะแทรกซ้อนเหล่านี้ทำได้โดย

- ลดขนาดของปริมาณรังสีต่อวันให้น้อยลง
- ลดปริมาณรังสีที่ใช้ทั้งหมดให้น้อยลง
- จำกัดบริเวณที่ต้องถูกรังสีให้เหมาะสม
- อาจใช้เป็น split course radiation

ภาวะแทรกซ้อนเรื้อรังของการใช้ chemoradiation [45, 46]

พบ grade $\geq$ 3 toxicity (RTOG) จากการรักษาด้วย chemoradiation ในรายงานต่าง ๆ ประมาณ 3-16% ภาวะแทรกซ้อนที่พบคือมี ulceration, stricture การมีเลือดออกและมี fibrosis เป็นผลทำให้ anorectal function เสียไปได้

สรุปคือ การใช้รังสีรักษาร่วมกับ 5-FU และ MMC ยังคงเป็นที่นิยมใช้กันสูงสุดในผู้ป่วย epidermoid anal cancer จะมี locoregional control ได้ถึง 90% และสามารถ preserved anorectal function ได้ประมาณ 70% ของผู้ป่วยทั้งหมด

Radiation and 5-Fluorouracil

การใช้รังสีรักษาร่วมกับ 5-FU มีอยู่ 3 แบบคือ

1. Continuous infusion of 5-FU 300 mg /m^2/d 7d/ wk x 5 wks ร่วมกับ radiaiton 45 Gy /25 F in 5 wks พบว่ามี severe acute gastrointestinal toxicity สูงถึง 42% ที่ต้องหยุดพักการรักษาด้วยการฉายรังสี [50] และมีผู้เสียชีวิตระหว่างการให้การรักษาด้วย จึงมีการปรับเปลี่ยนขนาดของยาที่ใช้ โดยปัจจุบันนี้แนะนำให้ใช้ 5-FU 300 mg/m^2/d 5 d/wk แทนการใช้ 7 d/wk วิธีนี้พบว่าสามารถควบคุมโรคเฉพาะที่ได้เฉลี่ย 67% (38-88%) [51]

2. Split course of chemoradiation

เป็นการแบ่งการรักษาออกเป็น 2 ช่วงโดยให้การฉายรังสีปริมาณ 25 Gy/10 F ใน 2 สัปดาห์ ร่วมกับการให้ 5 FU 1,000 mg/m^2/d d1-4 แล้วพักการรักษา 4 สัปดาห์ หลังจากนั้นก็ให้การรักษาเช่นเดิมอีก 1 ครั้ง เป็นเวลาการรักษาทั้งสิ้น 8 สัปดาห์

ผลการควบคุมโรคเฉพาะที่ ประมาณ 60%[45]

3. Radiation Therapy Oncology Group (RTOG) randomized trial [52]

เป็นการศึกษาของ RTOG ในผู้ป่วยจำนวน 310 ราย เพื่อดูว่าการใช้ MMC ร่วมกับ 5-FU พร้อมกับการฉายรังสี มีประโยชน์มากกว่าการใช้ 5-FU พร้อมกับการฉายรังสีจริงหรือไม่

Pelvic radiotherapy 45 Gy/25 F/5 wks concomitant 5-FU 1,000 mg/m^2/24 h d1-4 and d29-32

± MMC 10 mg/m^2 bolus injection d1, 29

ผลการศึกษาหลังติดตามผลการรักษาประมาณ 2 ปี พบว่าอัตรารอดชีวิตในกลุ่มที่ให้ 5-FU alone เทียบกับกลุ่มที่ให้ MMC+5-FU เป็น 81 % และ 79% ตามลำดับ โดยผู้วิจัยมีความเห็นว่าคงต้องติดตามผลการรักษาที่ยาวนานกว่านี้

นอกจากนี้ก็กำลังมีการศึกษาการใช้ repeated cycles ของ 5-FU เปรียบเทียบกับการใช้ continuous infusion ของ 5-FU ร่วมกับการฉายรังสี

Radiation, 5-FU and Platinum Analogues

เนื่องจากพบว่าผู้ป่วย squamous cell carcinoma ของส่วนศีรษะและคอ มะเร็งหลอดอาหาร มีการตอบสนองต่อการรักษาด้วยการใช้ 5-FU และ cisplatin ในอัตราที่สูง มีรายงานพบว่าการใช้ induction chemotherapy ด้วยยา cisplatin และ 5-FU จำนวน 3 ชุดในผู้ป่วย anal cancer มี clinical complete response มากถึง 40% แต่ก็มีบางรายงานที่ไม่พบว่ามี complete response อย่างไรก็ตามการติดตามผลการรักษายังสั้นอยู่ และจำนวนผู้ป่วยยังค่อนข้างน้อย จึงยังไม่สามารถสรุปผลได้ในขณะนี้ [53-55]

การติดตามผลการรักษา

การติดตามเพื่อประเมินผลการรักษา อาศัยการตรวจร่างกายและการตัดชิ้นเนื้อส่งตรวจเมื่อสงสัยว่าจะมีรอยโรคหลงเหลือหรือมีการกลับเป็นใหม่ การเจาะตรวจ serum tumor markers CEA และ squamous cell carcinoma antigen ไม่พบว่าจะได้ประโยชน์แต่อย่างไร [59-61]

มะเร็งส่วนใหญ่จะใช้เวลาประมาณ 3 เดือนหลังครบการรักษา จึงเกิด complete clinical tumor regression บางรายอาจใช้เวลานานถึง 6 เดือนหรือมากกว่า ดังนั้นการจะพิจารณาทำการตัดชิ้นเนื้อตรวจหลังการรักษาด้วยรังสีและ/หรือเคมีบำบัด จึงไม่สามารถกำหนดแน่นอนว่าควรจะเป็นเมื่อใด การตัดชิ้นเนื้อบ่อยหรือทำแบบไม่จำเป็นหรือไม่มีข้อบ่งชี้อาจก่อให้เกิด necrosis ของเนื้อเยื่อได้ ที่สำคัญคงต้องอาศัย clinical examination เป็นหลัก

รวมทั้งอาการของผู้ป่วยร่วมด้วย [50, 56-58]

Role of adjuvant chemotherapy

เมื่อให้การรักษาด้วยการฉายรังสีและ/หรือเคมีบำบัดครบแล้ว มีความจำเป็นต้องให้การรักษาเสริมด้วยเคมีบำบัดเพิ่มเติมหรือไม่ จากการศึกษาของ Michaelson et al62 พบว่า อัตราการกำเริบของโรคไม่แตกต่างกัน ไม่ว่าจะได้ adjuvant chemotherapy เพิ่มเติมหรือไม่ก็ตาม แต่อาจมี morbidity มากขึ้น ในกลุ่มที่ได้ยาเคมีบำบัดเสริมโดยรวมแล้ว จากรายงานต่าง ๆ พบมี extrapelvic recurrence ประมาณ 10-20%

Adenocarcinoma of the anal cancer

ประมาณ 10% ของ anal cancer จะเป็น adenocarcinoma ซึ่งโดยปกติแล้วจะพบได้น้อยมาก

Etiology เชื่อว่าเป็นผลจาก chronic inflammatory disease ของระบบทางเดินอาหาร, การเกิดมี fistula in ano การมี anal abscess และพวกที่มี anal sexual intercourse[63-65]

Natural history พบว่า adenocarcinoma ของ anal canal เป็นโรคที่มีความร้ายแรง สามารถจะมีการลุกลามเข้าไปในอวัยวะภายในอุ้งเชิงกราน และมีการแพร่กระจายไปสู่อวัยวะอื่น ๆ ทางกระแสเลือดได้บ่อย

การรักษา

ที่ใช้กันอยู่คือ

- Local excision
- Abdominoperineal resection
- Radiation ± chemotherapy

Nigro และ Wayne state [66] ให้การรักษาโดยใช้ pre-operative chemoradiation (5-FU+MMC) แล้วตามด้วยการทำผ่าตัด แต่ก็มีบางสถาบันที่ให้การรักษาเหมือนกับผู้ป่วย epidermoid anal cancer

Techniques of Radiation Therapy

การใช้รังสีรักษาในผู้ป่วยมะเร็งทวารหนัก จะต้องตระหนักและให้ความระมัดระวังอย่างมาก เนื่องจากบริเวณ lower pelvis และ perineum เป็นบริเวณที่ไม่ราบเรียบและเป็นแนวโค้ง ซึ่งจะทำให้การกระจายตัวของรังสีในบริเวณที่ทำการรักษาสม่ำเสมอได้ยาก ประกอบกับผิวหนังบริเวณ perineum จะไวต่อรังสีมาก

ข้อโต้แย้งของการฉายรังสีในปัจจุบันที่ยังคงไม่มีข้อสรุปที่แน่นอนคือ

1. กลุ่มของต่อมน้ำเหลืองที่จะให้การรักษา
2. เทคนิคการฉายรังสีเพื่อไม่ให้ perineum ได้ปริมาณรังสีสูงมากเกินไป
3. บทบาทของการใช้ interstitial radiation

Inguinal nodes failures เกิดขึ้นได้ประมาณ 10-25% ในผู้ป่วยที่ได้รับการรักษาด้วยการผ่าตัดหรือการฉายรังสีโดยไม่ได้ให้ prophylaxis groin node treatment แต่อย่างไรก็ตาม การให้ elective groin node treatment ก็ไม่ได้ทำให้อัตราการรอดชีวิตเพิ่มขึ้น แม้ว่าจะทำให้มี inguinal node failure ลดลงเหลือน้อยกว่า 5% [41, 67, 68]

นอกจากนี้ ยังมีความเห็นที่ไม่ตรงกันเกี่ยวกับการฉายรังสีของต่อมน้ำเหลืองในช่องเชิงกราน โดยส่วนใหญ่เห็นพ้องที่จะต้องฉายรังสีคลุมต่อมน้ำเหลือง perirectal and internal iliac (ระดับ S3) มีบางสถาบันที่แนะนำให้ฉายรังสีคลุม pelvic node ทั้งหมด [41, 69] คือฉายรังสีถึงระดับ L5 - S1

สำหรับตัวผู้เขียนเอง จากประสบการณ์ในการรักษาผู้ป่วยมะเร็งในช่องเชิงกรานและบริเวณ perineum ที่ผ่านมา มีความเห็นว่า ในการรักษาผู้ป่วยมะเร็งทวารหนักด้วยรังสี ขอบบนของรังสีอยู่ที่ระดับ S3 เพื่อคลุมต่อมน้ำเหลือง perirectal และ internal iliac เพียงพอที่จะควบคุมโรคได้ และช่วยลดภาวะแทรกซ้อนต่อลำไส้ลงได้อย่างมาก

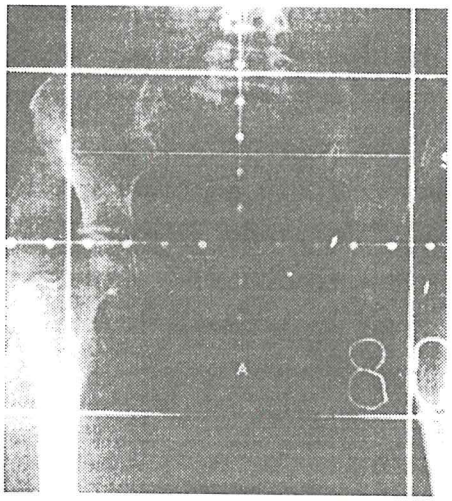

รูปที่ 4 แสดงขอบเขตของการฉายรังสีในผู้ป่วยมะเร็งทวารหนักทางด้าน Anteroposterior ซึ่งฉายรังสีคลุม anal canal (A = anal orifice) ต่อมน้ำเหลือง inguinal และ pelvic nodes บางสถาบันใช้ขอบบนถึงระดับ L5 - S1 และบางสถาบันขอบบนคลุมถึงระดับ S3 เท่านั้น

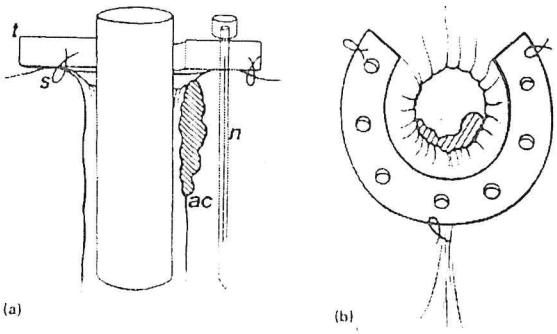

รูปที่ 5 แสดงวิธีการทำ interstitial radiation ของมะเร็งทวารหนัก โดยใช้ template รูปเกือกม้าเย็บติดกับ anal margin แล้วใช้ needle guide แทงผ่านช่องของ template หลังจากนั้นจึงใส่สารกัมมันตภาพรังสีเข้าไปอีกที

Conclusion and Future directions

ปัจจุบันนี้การรักษามะเร็งทวารหนัก นิยมใช้ combined chemoradiation (5-FU+MMC) มากกว่าการพิจารณาให้การฉายรังสีเพียงอย่างเดียว จาก Historicol controls พบว่าการใช้ radiation ร่วมกับ 5-FU+MMC มี local tumor control และ survival ที่ดีกว่าการใช้รังสีรักษาเพียงอย่างเดียว

ขณะนี้ UKCCCR และ EORTC ได้ร่วมกันทำการศึกษา โดยใช้ radiation alone เทียบกับการใช้ radiation ร่วมกับ 5-FU+MMC

ผลของการใช้ combined chemoradiation จะมี local control rate สูงถึง 85% ของผู้ป่วย

90% ของผู้ป่วยที่สามารถควบคุมมะเร็งปฐมภูมิได้ ยังคงมี anorectal function ปกติ ดังนั้นผู้ป่วย epidermoid anal cancer สามารถรักษาให้หายขาดได้โดยไม่ต้องสูญเสียทวารหนัก

References

1. สถิติโรคมะเร็ง โรงพยาบาลจุฬาลงกรณ์ พ.ศ.2537-พ.ศ.2540
2. Grinnell RS: An analysis of forty-nine cases of squamous cell carcinoma of the anus. Surg Gynecol Obstet 98: 29-39, 1954.
3. Richards JC, Beahrs OH, Woolner LB: Squamous cell carcinoma of the anus, anal canal, and rectum in 109 patients. Surg Gynecol Obstet 114: 475-481, 1962.
4. Siegel A: Malignant transformation of condyloma acuminatum: Review of the literature and case report. Am J Surg 103: 613-617, 1962.
5. Oriel JD, Whimster IW: Carcinoma in situ associated with virus-containing anal warts. Br J Dermatol 84: 71-73, 1971.
6. Prasad ML, Abcarian H: Malignant potential of perianal condyloma acuminatum. Dis Colon Rectum 23:191-197, 1980.
7. Longo WE, Ballantyne GH, Gerald WL, et al: Squamous cell carcinoma in situ in condyloma acuminatum. Dis Colon Rectum 29: 503-506, 1986.

8. Beckmann AM, Daling JR, Sherman KJ, et al: Human papillomavirus infection and anal cancer. Int J Cancer 43: 1042-1049, 1989.
9. Holly E, Whittemore AS, Aston DA, et al: Anal cancer incidence: Genital warts, anal fissure or fistula, hemorrhoids, and smoking. J Natl Cancer Inst 81: 1726-1731, 1989.
10. Croxson T, Chabon AB, Rorat E, et al: Intraepithelial carcinoma of the anus in homosexual men. Dis Colon Rectum 27: 325-330, 1984.
11. Penn I: Cancers of the anogenital region in renal transplant recipients. Cancer 58: 611-616, 1986.
12. Couetil J-P, McGoldrick JP, Wallwork J, et al: Malignant tumors after heart transplantation. J Heart Transpl 9: 622-626, 1990.
13. Cabrera A, Tsukada Y, Pickren JW, et al: Development of lower genital carcinomas in patients with anal carcinoma: A more than casual relationship. Cancer 19: 470-480, 1966.
14. Wolfe HRI, Bussey HJR: Squamous cell carcinoma of the anus. Br J Surg 55: 295-301, 1968.
15. Holmes F, Borek D, Owen-Kummer M, et al: Anal cancer in women. Gastroenterology 95: 107-111, 1988.
16. Crook T, Wrede D, Tidy J, et al: Status of c-myc, p53 and retinoblastoma genes in human papillomavirus positive and negative squamous cell carcinomas of the anus. Oncogene 6: 1251-1257, 1991.
17. Beahrs OH, Wilson SM: Carcinoma of the anus. Ann Surg 184: 422-428, 1976.
18. Greenall MJ, Quan SHQ, Stearns MW, et al: Epidermoid cancer of the anal margin. Am J Surg 149: 95-101, 1985.
19. Greenall MJ, Quan SHQ, Urmacher C, et al: Treatment of epidermoid carcinoma of the anal canal. Surg Gynecol Obstet 161: 509-517, 1985.
20. Salmon RJ, Zafrani B, Habib A, et al: Prognosis of cloacogenic and squamous cancers of the anal canal. Dis Colon Rectum 29: 336-340, 1986.
21. Serota AI, Weil M, Williams RA, et al: Anal cloacogenic carcinoma. Arch Surg 116: 454-459, 1981.
22. Boman BM, Moertel CG, o'Connell MJ, et al: Carcinoma of the anal canal: A clinical and pathologic study of 188 cases. Cancer 54: 114-125, 1984.
23. Goldman S, Auer G, Erhardt K, et al: Prognostic significance of clinical stage, histologic grade, and nuclear DNA content in squamous-cell carcinoma of the anus. Dis Colon Rectum 30: 444-448, 1987.
24. Schraut WH, Wang CH, Dawson PJ, et al: Depth of invasion, location, and size of cancer of the anus dictate operative treatment. Cancer 51: 1291-1296, 1983.
25. Goldman S, Glimelius B, Glas U, et al: Management of anal epidermoid carcinoma-An evaluation of treatment results in two population-based series. Int J Colorect Dis 4: 234-243, 1989.
26. Corman ML, Haggitt RC: Carcinoma of the anal canal. Surg Gynecol Obstet 145: 674-676, 1977.
27. Scott NA, Beart RW Jr, Weiland LH, et al: Carcinoma of the anal canal and flow

cytometric DNA analysis. Br J Cancer 60: 56-58, 1989.

28. Gordon PH: Squamous-cell carcinoma of the anal canal. Surg Clin North Am 68: 1391-1399, 1988.
29. Jensen SL, Hagen K, Harling H, et al: Long-term prognosis after radical treatment for squamous-cell carcinoma of the anal canal and anal margin. Dis Colon Rectum 31: 273-278, 1988.
30. Gordon PH: Current status: Perianal and anal canal neoplasms. Dis Colon Rectum 33: 799-808, 1990.
31. Adam YG, Efron G: Current concepts and controversies concerning the etiology, pathogenesis, diagnosis and treatment of malignant tumors of the anus. Surgery 101: 253-266, 1987.
32. Beahrs OH, Wilson SM: Carcinoma of the anus. Ann Surg 184: 422-428, 1976.
33. Hohm W, Jeckman RJ: Anorectal squamous-cell carcinoma: Conservative or radical treatment? JAMA 188: 241-244, 1964.
34. Pinna-Pintor M, Northover JMA, Nicholls RJ: Squamous cell carcinoma of the anus at one hospital from 1948 to 1984. Br J Surg 76: 806-810, 1989.
35. Leichman LP, Cummings BJ: Anal carcinoma. Curr Probl Cancer 14: 121- 159, 1990.
36. Golden GT, Horsley JS III: Surgical management of epidermoid carcinoma of the anus. Am J Surg 131: 275-280, 1976.
37. Quan SH: Anal and para-anal tumors. Surg Clin North Am 58: 591-603, 1978.
38. Northover JMA: Place de la chirurgie dans le cancer epidermoide de I'anus. Lyon Chir 87: 82-84, 1991.
39. Eschwege F, Lasser P, Chavy A, et al: Squamous cell carcinoma of the anal canal: Treatment by external beam irradiation. Radiother Oncol 3: 145-150, 1985.
40. Schlienger M, Krzisch C, Pene F, et al: Epidermoid carcinoma of the anal canal: Treatment results and prognostic variables in a series of 242 cases. Int J Radiat Oncol Biol Phys 17: 1141-1151, 1989.
41. Papillon J: Rectal and Anal Cancers. New York, Springer-Verlag, 1982.
42. Papillon J, Montbarbon JF: Epidermoid carcinoma of thee anal canal: A series of 276 cases. Dis Colon Rectum 30: 324-333, 1987.
43. Nigro ND, Vaitkevicius VK, Considine B Jr: Combined therapy for cancer of the anal canal: A preliminary report. Dis Colon Rectum 17: 354-356, 1974.
44. Leichman L, Nigro N, Vaitkevicius VK, et al: Cancer of the anal canal: Model for preoperative adjuvant combined modality therapy. Am J Med 211: 216-278, 1985.
45. Cummings BJ, Keane TJ, O'Sullivan B, et al: Epidermoid anal cancer: Treatment by radiation alone or by radiation and 5-fluorouracil with and without mitomycin C. Int J Radiat Oncol Biol Phys 21: 1115-1125, 1991.
46. Schneider iHF, Grabendauer GG, Rck T, et al: Combined radiation and chemotherapy for epidermoid carcinoma of the anal canal. Int J Colorect Dis 7: 192-196, 1992.
47. Flam MS, John M, Mowry P, et al: Definitive combined modality therapy of

carcinoma of the anus: A report of 30 cases including results of salvage therapy in patients with residual disease. Dis Colon Rectum 30: 495-502, 1987.

48. Doci R, Zucali R, Bombelli L, et al: Combined chemoradiation therapy for anal cancer. Ann Surg 215: 150-156, 1992.
49. Cummings BJ: Anal canal carcinomas. Front Radiat Ther Oncol 26: 131-141, 1992.
50. Hughes LL, Rich TA, Delclos L, et al: Radiotherapy for anal cancer: Experience from 1979-1987. Int J Radiat Oncol Biol Phys 17: 1153-1160, 1989.
51. Rich TA, Ajani JA, Morrison WH, et al: Chemoradiation for anal cancer: Continuous infusion 5-fluorouracil +/- cisplatin (abstract). Radiother Oncol 24(suppl): S104, 1992.
52. Flam MS, John MJ, Peters T, et al: Radiation and 5-fluorouracil (5-FU) vs radiation, 5-FU, mitomycin C (MMC) in the treatment of anal canal carcinoma: Preliminary results of a phase II randomized RTOG/ECOG intergroup trial (abstract). Proc ASCO 12: 192, 1993.
53. Dewit L: Combined treatment of radiation and cis diamminedichloroplatinum (II): A review of experimental and clinical data. Int J Radiat Oncol Biol Phys 13: 403-426, 1987.
54. Salem P, Habboubi N, Nannasissie E, et al: Effectiveness of cisplatin in the treatment of anal squamous cell carcinoma. Cancer Treat Rep 69: 891-893, 1985.
55. Brunet R, Becouarn Y, Pigneusx J, et al: Cisplatine (P) et flurouracile (FU) en chimiotherapie neoadjuvante des carcinomes epidermoides du canal anal. Lyon Chir 87: 77-78, 1991.
56. Nigro ND: An evaluation of combined therapy for squamous cell cancer of the anal canal. Dis Colon Rectun 27:763-766,1984.
57. Miller EJ, Quan SHQ, Thaler HT: Treatment of squamous cell carcinoma of the anal canal. Cancer 67: 2038-2041, 1991.
58. Meeker WR, Sickle-Santanello BJ, Philpott G, et al: Combined chemotherapy, radiation and surgery for epithelial cancer of the anal canal. Cancer 57: 525-259, 1986.
59. Fontana X, Lagrange JL, Francois E, et al: Assessment of "squamous cell carcinoma antigen" (SCC) as a marker of epidermoid carcinoma of the anal canal. Dis Colon Rectum 34: 126-131, 1991.
60. Petrelli NJ, Shaw N, Bhargava A, et al: Squamous cell carcinoma antigen as a marker for squamous cell carcinoma of the anal canal. J Clin Oncol 6: 782-785, 1988.
61. Tanum G, Stenwig AE, Bormer OP, et al: Carcinoembryonic antigen in anal carcinoma. Acta Oncol 31: 333-335, 1992.
62. Michaelson RA, Magill GB, Quan SHQ, et al: Pre-operative chemotherapy and radiation therapy in the management of anal epidermoid carcinoma. Cancer 51: 390-395, 1983.
63. Nelson RL, Prasad ML, Abcarian H: Anal carcinoma presenting as a perirectal abscess or fistula. Arch Surg 120: 632-635, 1985.
64. Slater G, Greenstein A, Aufses AH: Anal carcinoma in patients with Crohn's disease. Ann Surg 199: 348-350, 1984.
65. Bolling DR, Voeller B: AIDS and

heterosexual anal inter-course. JAMA 258: 474, 1987.

66. Nigro ND: The force of change in the management of squamous-cell carcer of the anal canal. Dis Colon Rectum 34: 482-486, 1991.

67. Cummings BJ: Carcinoma of the anal canal, in Perez CA, Brady LW (eds): Principles and Practice of Radiation Oncology, 2d ed. Philadelphia, Lippincott, 1992, pp 830-837.

68. Rousseau J, Mathieu G, Fenton J, et al: La telecobaltotherapie des cancers du canal anal. J Radiol Eelectrol Med Nucl 54: 622-626, 1973.

69. Wade DS, Herrera L, Castillo NB, et al: Metastases to the lymph nodes in epidermoid carcinoma of the anal canal studied by a clearing technique. Surg Gynecol Obstet 169: 238-242, 1989.

การรักษามะเร็งที่แพร่กระจายสู่สมอง
Management of metastatic brain tumors

■ รศ.นพ.ประเสริฐ เลิศสงวนสินชัย
ภาควิชารังสีวิทยา คณะแพทยศาสตร์
จุฬาลงกรณ์มหาวิทยาลัย

ปัจจุบันนี้จะพบว่าอุบัติการของการแพร่กระจายของมะเร็งสู่สมองพบได้บ่อยขึ้น ทั้งนี้เป็นผลจากการควบคุมโรคเฉพาะที่ และลดอุบัติการการแพร่กระจายของมะเร็งสู่อวัยวะอื่น ๆ ที่ไม่ใช่สมองได้ผลดีขึ้น ซึ่งเป็นผลจากความก้าวหน้าของการรักษาทั้งด้านการผ่าตัด การใช้รังสีรักษา และการใช้ยาเคมีบำบัดหรือฮอร์โมนบำบัด ทำให้ผู้ป่วยสามารถมีชีวิตที่ยืนยาวมากขึ้น มีรายงานพบว่าผู้ป่วยเหล่านี้จะมีโอกาสเกิดมะเร็งแพร่กระจายเข้าสู่สมองได้ถึง 20-40%

การพยากรณ์ของโรคในผู้ป่วยที่มะเร็งแพร่กระจายสู่สมองนั้นแย่มาก ที่ผ่านมานิยมใช้รังสีรักษาฉายครอบคลุมเนื้อเยื่อสมองทั้งหมดในการรักษา ตั้งแต่ปี ค.ศ.1990 ได้มีการศึกษาวิจัยที่เป็น randomized และพบความสำคัญในการทำผ่าตัดเอาก้อนมะเร็งที่แพร่สู่สมองออก Patchel และคณะ [1] ได้ทำการศึกษาเปรียบเทียบการรักษาผู้ป่วยที่มีมะเร็งแพร่กระจายสู่สมองเพียงก้อนเดียว (solitary brain metastasis) โดยใช้การรักษาด้วยการผ่าตัดเอาก้อนมะเร็งออกร่วมกับการฉายรังสีหลังผ่าตัดเทียบกับอีกกลุ่มที่ให้การรักษาด้วยการฉายรังสีเพียงอย่างเดียว ผลการศึกษาพบว่าในกลุ่มที่ให้การรักษาด้วยการผ่าตัดร่วมกับการฉายรังสี มีอัตรารอดชีวิตเฉลี่ยหลังการรักษา 40 สัปดาห์ เทียบกับ 15 สัปดาห์ ในกลุ่มที่ให้การฉายรังสีเพียงอย่างเดียว นอกจากนี้ยังพบมีอัตราการกำเริบของโรคที่เกิดขึ้นในสมองซ้ำใหม่อีกเพียง 20% ในกลุ่มที่ทำผ่าตัดร่วมกับการฉายรังสี แต่พบถึง 52% ในกลุ่มที่ให้การฉายรังสีเพียงอย่างเดียว นอกจากนี้ยังมีการศึกษาของ Vecht และคณะ[2] ซึ่งทำการศึกษาที่คล้ายกัน และพบมีอัตรารอดชีวิตหลังการรักษา 10 เดือน และ 6 เดือน ในกลุ่มที่รักษาด้วยการผ่าตัดร่วมกับการฉายรังสี และกลุ่มที่ให้การรักษาด้วยการฉายรังสีอย่างเดียวตามลำดับ แม้จะมีข้อมูลที่สนับสนุนว่าการใช้การผ่าตัดร่วมด้วยในผู้ป่วยที่มีมะเร็งแพร่กระจายสู่สมองจะสามารถเพิ่มอัตราการมีชีวิตรอดของผู้ป่วยก็ตาม แต่ผู้ป่วยถึง 2 ใน 3 จะมีการแพร่กระจายของมะเร็งในสมองมากกว่าหนึ่งแห่ง และยังมีผู้ป่วยหลายรายที่อยู่ในภาวะไม่เหมาะสมต่อการทำผ่าตัด

รังสีรักษา เป็นวิธีการรักษาที่ได้ผลดีสำหรับผู้ป่วยมะเร็งที่มีโรคแพร่กระจายสู่สมอง การตอบสนองต่อรังสีจะแตกต่างกันไปขึ้นกับชนิดของมะเร็งปฐมภูมิ การแพร่กระจายของมะเร็งต่อมน้ำเหลือง (malignant lymphoma) สู่สมอง จัดเป็นกลุ่มซึ่งจะสามารถรักษาให้หายขาดได้ด้วยการฉายรังสี ส่วนการแพร่กระจายของมะเร็งปอดและมะเร็งเต้านมสู่สมอง ซึ่งพบได้ค่อนข้างบ่อย ก็พบว่ามีการตอบสนองได้ดีเมื่อให้การรักษาด้วยการฉายรังสี สำหรับมะเร็งของระบบทางเดินอาหาร (gastrointestinal tract cancer), มะเร็งของไต (renal cell cancer) และ malignant melanoma จะตอบสนองไม่ดีต่อรังสี นอกจากนี้การตอบสนองต่อรังสียังขึ้นกับขนาดของก้อนมะเร็ง มีรายงานพบว่า มะเร็งปอดชนิด non-small cell lung cancer เมื่อแพร่กระจายสู่สมอง การใช้รังสีรักษาจะมีการตอบสนองได้ 70% ถ้าก้อนมะเร็งมีขนาดไม่เกิน 2 เซ็นติเมตร, และมีการตอบสนองต่อรังสี 55% และ 50% เมื่อก้อนมะเร็งในสมองมีขนาด 2-5 เซนติเมตร และมากกว่า 5 เซนติเมตร ตามลำดับ การใช้ปริมาณรังสีแต่ละครั้งก็มีผลต่อการตอบสนองของโรคด้วย ปริมาณรังสีแต่ละครั้งที่เหมาะสมที่ใช้กันมาแต่เดิมคือ 2 Gy ต่อวัน การศึกษาวิจัยโดย The Radiation

Therapy Oncology Group (RTOG)[3] พบว่า การใช้ปริมาณรังสี 30 Gy โดยแบ่งฉายเป็น 10 ครั้ง ในระยะเวลา 2 สัปดาห์ (3 Gy/ครั้ง, 5 วัน/สัปดาห์) จะได้ผลเท่ากับการฉายรังสี 40 Gy แบ่งฉายเป็น 20 ครั้ง ในระยะเวลา 4 สัปดาห์ (2 Gy/ครั้ง, 5 วัน/สัปดาห์)

การทำผ่าตัดเปิดกระโหลกศีรษะ (craniotomy) ถือเป็นการรักษาที่ invasive และก่อให้เกิดความเครียดกังวลต่อผู้ป่วย ยิ่งไปกว่านั้นอาจจะไม่ใช่เป็นแนวทางการรักษาที่สามารถทำให้ผู้ป่วยหายขาดจากโรค เนื่องจากว่าการเกิดภาวะการแพร่กระจายของมะเร็งสู่สมองนั้นย่อมหมายถึงเซลล์มะเร็งมีการแพร่กระจายไปในกระแสโลหิต ซึ่งมักจะมีการกระจายไปสู่อวัยวะอื่น ๆ ทั่วร่างกายด้วย เมื่อคำนึงถึงหลักความเป็นจริงในข้อนี้แล้ว การเลือกวิธีการทำผ่าตัดต้องใช้ความรอบคอบอย่างยิ่ง ก้อนมะเร็งในสมองที่มีขนาดใหญ่ โดยเฉพาะขนาดมากกว่า 2 เซนติเมตร ดังได้กล่าวไว้แล้วว่าการตอบสนองต่อการฉายรังสีก็ลดลง และอาจต้องรอเวลานานกว่าที่ก้อนมะเร็งจะค่อย ๆ ยุบขนาดลงหลังการฉายรังสี ซึ่งทำให้ผู้ป่วยต้องทนกับอาการปวดศีรษะและความผิดปกติทางสมองด้านอื่น ๆ อีกหลายสัปดาห์ จนกว่าก้อนมะเร็งจะยุบตัวลง นอกจากนี้ก้อนมะเร็งที่อยู่ในตำแหน่งของ motor และ speech และก้านสมอง (brain stem) ก็ยากที่จะทำการผ่าตัดออกได้อย่างสมบูรณ์และปลอดภัย การใช้วิธีการทำผ่าตัดก้อนมะเร็งในสมองจึงเลือกใช้เฉพาะผู้ป่วยที่มีก้อนมะเร็งในตำแหน่งอื่นนอกเหนือจากที่กล่าวแล้วข้างต้น และก้อนมะเร็งมีขนาดใหญ่ การทำผ่าตัดบางครั้งอาจใช้ในกรณีที่มีมะเร็งหลายก้อนในสมอง แต่สามารถทำผ่าตัดมะเร็งออกได้หมดจากการผ่าตัดเปิดแผลกระโหลกศีรษะเพียงแห่งเดียว และไม่ต้องปรับเปลี่ยนท่าผ่าตัดของคนไข้ใหม่ระหว่างการผ่าตัด หรือบางครั้งแม้จะมีมะเร็งหลายก้อนในสมองก็ตาม แต่อาจมีความจำเป็นต้องเลือกใช้วิธีการผ่าตัดเฉพาะก้อนมะเร็งที่มีขนาดใหญ่ หรือเฉพาะก้อนมะเร็งที่จะมีผลต่อชีวิตของผู้ป่วย มะเร็งที่แพร่กระจายสู่สมองส่วนใหญ่จะอยู่ใต้ผิว cortex ของสมอง และไม่สามารถมองเห็นได้ การใช้คลื่นเสียง (ultrasonography) ขณะทำผ่าตัดจะเป็นประโยชน์อย่างมาก ทำให้ได้ข้อมูลตำแหน่งของก้อนมะเร็งอย่างถูกต้อง เพื่อหลีกเลี่ยงการเกิดการกระจายของเซลล์มะเร็งขณะทำผ่าตัด โดยต้องผ่าตัดเอามะเร็งออกทั้งก้อนพร้อมกับเนื้อเยื่อที่มีปฏิกริยาโดยรอบถ้าสามารถทำได้

การฉายรังสีร่วมด้วยหลังจากการทำผ่าตัด จะช่วยลดอุบัติการกำเริบของมะเร็งเฉพาะที่ และเพิ่มอัตรารอดชีวิตของผู้ป่วยได้[4] อย่างไรก็ตามการฉายรังสีไปยังเนื้อเยื่อสมองทั้งหมดก็มีผลทำให้เซลล์สมองเสื่อมลง มีความจำเสีย ผู้ป่วยบางรายอาจมีอาการ dementia, ataxia และกลั้นปัสสาวะไม่อยู่ (urinary incontinence) หลังจากได้รับการฉายรังสีไปแล้วระยะหนึ่ง ถ้านำผู้ป่วยเหล่านี้ทำการตรวจเช็คด้วยวิธีการทางเอ็กซเรย์คอมพิวเตอร์ จะพบว่ามีเนื้อเยื่อสมองฝ่อตัวลง และมี hypodense ของตัว white matter ในระยะหลังนี้มีการใช้รังสีฉายไปเฉพาะตำแหน่ง (local irradiation) ที่มีความผิดปกติเท่านั้น เพื่อลดภาวะแทรกซ้อนของรังสีต่อสมอง พบว่าอุบัติการกำเริบของโรคในเนื้อเยื่อสมองบริเวณที่อยู่นอกออกไปจากตำแหน่งที่ได้รับรังสี ไม่แตกต่างจากกลุ่มที่ได้รับรังสีทั้งสมอง[5] (whole brain irradiation)

Stereotactic radiosurgery เป็นวิธีการรักษาด้วยรังสีอีกอย่างหนึ่ง โดยจะเป็นการฉายรังสีเฉพาะตำแหน่งของก้อนมะเร็ง โดยให้รังสีปริมาณสูงเพียงครั้งเดียวตรงก้อนมะเร็ง แต่เนื้อเยื่อสมองปกติโดยรอบจะได้รับรังสีปริมาณต่ำมาก ทำให้สามารถควบคุมก้อนมะเร็งได้ดี แต่ไม่มีผลทำลายเนื้อเยื่อสมองปกติที่อยู่รอบ ๆ ซึ่งอาจใช้รังสีแกมม่าจากกัมมันตรังสีโคบอลต์-60 ที่เรียกว่า Gamma knife หรือใช้รังสีเอ็กซเรย์จากเครื่องเร่งอนุภาครังสี (linear accelerator) ปริมาณรังสีที่ใช้ในการรักษาสูงถึง 15-30 Gy เพียงครั้งเดียว วิธีนี้จะให้การควบคุมโรคสูงถึง 80% ถ้าปริมาตรของก้อนมะเร็ง มีขนาดไม่เกิน 2 cm^3 แต่ถ้าปริมาตรของก้อนมะเร็งมากกว่า 10 cm^3 จะสามารถควบคุมโรคเฉพาะที่ได้เพียง 50% การให้ปริมาณรังสีที่สูงมากเพียงครั้งเดียวจะทำให้มี necrosis ของก้อนมะเร็ง แต่ในบางครั้งก็อาจมี necrosis

ของเนื้อเยื่อสมองข้างเคียงได้ ขนาดของก้อนมะเร็งที่เหมาะสมต่อการรักษาด้วยวิธีการนี้ จะต้องมีขนาดเส้นผ่าศูนย์กลางไม่เกิน 3 เซนติเมตร[6]

การรักษามะเร็งที่แพร่กระจายสู่สมองในปัจจุบันนี้ พอจะสรุปเพื่อเป็นแนวทางในการพิจารณาให้การรักษาดังนี้คือ มะเร็งที่แพร่กระจายสู่สมองเพียงก้อนเดียวและมีขนาดใหญ่กว่า 2 เซนติเมตร ควรจะพิจารณาให้การทำผ่าตัดถ้าทำได้ แล้วตามด้วยการฉายรังสี ส่วนมะเร็งที่มีขนาดเล็กกว่า 2 เซนติเมตร หรืออยู่ในตำแหน่งลึกของสมอง และผู้ป่วยที่มีมะเร็งในสมองหลายก้อน การรักษาหลักควรจะเลือกใช้การฉายรังสีทั่วสมอง (whole brain irradiation) อาจเลือกใช้ปริมาณรังสี 30 Gy แบ่งฉายใน 10 ครั้ง หรือ 40 Gy แบ่งฉายใน 20 ครั้ง ส่วน stereotactic radio-surgery สามารถพิจารณาใช้ในรายที่เคยได้รับการฉายรังสีในสมองมาก่อนแล้ว หรือเลือกใช้ในรายที่มีก้อนมะเร็งในสมองน้อยกว่า 3 ก้อน แต่ละก้อนมีขนาดเส้นผ่าศูนย์กลางไม่เกิน 3 เซนติเมตร จะเห็นว่าการรักษามะเร็งที่แพร่กระจายสู่สมองไม่ใช่เรื่องง่าย การจะพิจารณาเลือกการรักษาวิธีใดขึ้นอยู่กับตำแหน่งของก้อน ขนาดของก้อน จำนวนก้อนในสมอง ชนิดของมะเร็งปฐมภูมิ ภาวะของโรคมะเร็งที่อยู่นอกสมอง ตลอดจนสภาพร่างกายของผู้ป่วยต้องนำมาประกอบการวางแผนการรักษาด้วย

References

1. Patchel RA, Tibbs PA, Walsh JW, Dempsy RJ, Marnyama Y, Kryscio RJ, et al. A randomized trial of surgery in the treatment of single metastases to brain. N Eng J Med 1990; 322: 494-500.
2. Vecht CJ, Haasema-Reiche H, Noordijk EM, Padberg GW, Voormolen JH, Hoekstra FH, et al. Treatment of single metastasis : Radiotherapy alone or combined with neurosurgery ? Ann Neurol 1993; 33: 583-90.
3. Borgelt B, Gelber R, Kramer S, Brady LW, Chang Ch, Davis LW, et al. The palliation of Brain metastases: Final results of the first two studies by the Radiation Therapy Oncology Group. Int J Radiat Oncol Biol Phys 1980; 6: 1-9.
4. Smalley SR, Sehray MF, Laws ER Jr, O'Fallon JR. Adjuvant radiation therapy after surgical resection of solitary brain metastasis: association with pattern of failure and survival. Int J Radiat Oncol Bid Phys 1987; 13: 1611-6.
5. Ueki K, Matsutani M, Nakamura D, Tanaka Y. Comparism of whole brain radiation therapy and locally limited radiation therapy in the treatment of solitary brain metastases from non-small cell lung cancer. Neurol Med Chir (Tokyo) 1998; 36: 364-9.
6. Mehta MP, Rosental JM, Levin AB, Mackie TR, Kubsad SS, Gehroing MA, et al. Defining the role of radiosurgery in the management of brain metastases. Int J Radiat Oncol Biol Phys 1992; 24: 619-25.

A REVIEW OF TREATMENT IN RETINOBLASTOMA

■ กาญจนา โชติเลอศักดิ์, พ.บ.
ภาควิชารังสีวิทยา คณะแพทยศาสตร์
จุฬาลงกรณ์มหาวิทยาลัย

Retinoblastoma เป็นมะเร็งของตาที่พบบ่อยที่สุดในเด็ก อุบัติการณ์ของโรคในประเทศสหรัฐอเมริกาพบ ประมาณ 1 ใน 14,000 ถึง 1 ใน 34,000 ของทารกแรกเกิดต่อปี[1] ในขณะที่อุบัติการณ์ (Age standardized incidence) ในประเทศไทย ในปี 2531-2537 เท่ากับ 3.2 ต่อหนึ่งล้านคนโดยพบเป็นอันดับ 4 รองจากมะเร็งเม็ดเลือดขาว เนื้องอกของสมองและมะเร็งต่อมน้ำเหลืองตามลำดับ[2] จากสถิติโรงพยาบาลจุฬาฯ ปี พ.ศ. 2541 พบผู้ป่วย retinoblastoma 5 รายในผู้ป่วยเด็กมะเร็ง 89 ราย คิดเป็น 5.62%[3]

เซลล์มะเร็งทุกชนิดมีความผิดปกติของสารพันธุกรรมซึ่งอาจจะได้รับการถ่ายทอดมาจากบิดามารดา (heritable) ผ่านมาทางเซลล์สืบพันธุ์ (germline mutation) หรือความผิดปกตินั้นอาจเกิดขึ้นใหม่ในร่างกายของคนนั้น (somatic mutation, nonheritable) Retinoblastoma ชนิด heritable มีการถ่ายทอดแบบยีนเด่น (autosomal dominant transmission) เกิดจาก mutation ของ Retinoblastoma gene (RB1) ซึ่งอยู่ที่ chromosome 13q14 ยีน RB1 จัดเป็น tumor suppressor gene ซึ่งความผิดปกติจะแสดงออกเมื่อมี mutation ของยีนทั้ง 2 ข้าง (recessive gene) Alfred Knudson ได้ศึกษาและเสนอ "two-hit" hypothesis ขึ้นเพื่ออธิบายพยาธิกำเนิดของ retinoblastoma[4] ซึ่งข้อสันนิษฐานนี้ได้กลายมาเป็นแบบฉบับในการอธิบายการเสี่ยงต่อการเกิดมะเร็งหลายชนิด

ผู้ป่วย retinoblastoma ที่เป็นชนิด heritable ไม่จำเป็นต้องมีประวัติของโรคนั้นในครอบครัว ในขณะที่ผู้ป่วยเกือบทุกรายที่มีประวัติครอบครัวจะเป็นชนิด heritable 90% ของผู้ป่วย retinoblastoma ไม่มีประวัติบุคคลอื่น ในครอบครัวเป็นโรค 70-80% ของผู้ป่วยเป็นมะเร็งของตาข้างเดียว (unilateral lesion) ซึ่งส่วนใหญ่เป็นชนิด nonheritable ส่วนผู้ป่วยอีก 20-30% จะเป็นมะเร็งของตาทั้ง 2 ข้าง (bilateral lesions) ซึ่งทุกรายจัดเป็นชนิด heritable[1,5] ดังรูปที่ 1 ลักษณะทางคลีนิกของผู้ป่วยที่เป็นชนิด heritable จะพบในเด็กอายุน้อยกว่า มักเป็นมากกว่า 1 ตำแหน่งและอาจเป็นมะเร็งของตาทั้ง 2 ข้าง[6] นอกจากนั้นยังมีอัตราเสี่ยงต่อการเกิดมะเร็งอื่น เช่น osteosarcoma หรือ soft tissue sarcoma อื่น ได้มากกว่าคนทั่วไป

ผู้ป่วย retinoblastoma ส่วนใหญ่ได้รับการวินิจฉัยโรคก่อนอายุ 5 ปี อย่างไรก็ตามในรายที่เป็น hereditary จะพบในอายุน้อยกว่า อายุเฉลี่ยในผู้ป่วยที่ได้รับการวินิจฉัยว่าเป็น bilateral retinoblastoma เท่ากับ 11 เดือน ในขณะที่ unilateral retinoblastoma พบอายุเฉลี่ยเท่ากับ 24 เดือน[7] อาการที่นำผู้ป่วยมาพบแพทย์มากที่สุดคือ รูม่านตาเป็นสีขาว (leukokoria หรือ cat's eye reflex) ผู้ป่วยที่มีอาการ strabismus ควรนึกถึง retinoblastoma ด้วยทุกครั้งจนกว่าจะตรวจวินิจฉัยแยกโรคได้ว่าเกิดจากสาเหตุอื่น ผู้ที่มีประวัติครอบครัวของ retinoblastoma ควรได้รับการตรวจตาตั้งแต่อายุน้อย ๆ โดยแนะนำว่าควรได้รับการตรวจทุก 3 เดือน จนกระทั่งอายุ 2 ปี ทุก 6 เดือน จนอายุ 5 ปี และทุกปีจนอายุ 11 ปี[8] ทั้งนี้เพื่อที่จะตรวจพบโรคได้ตั้งแต่ระยะเริ่มต้นและสามารถให้การรักษาโดยเก็บตาไว้ได้

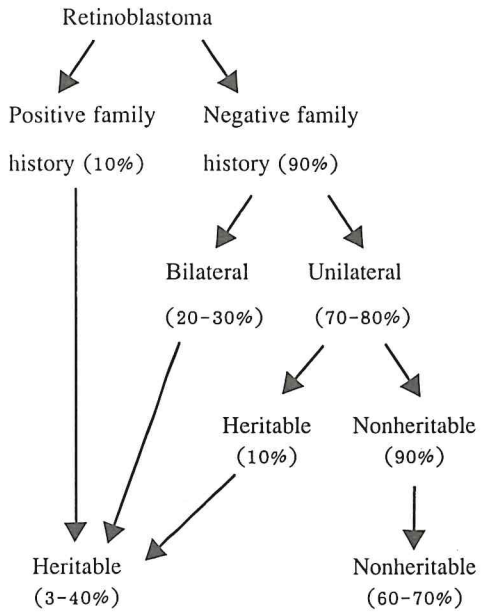

รูปที่ 1 แสดงอัตราส่วนผู้ป่วย heritable และ nonheritable retinoblastoma[1, 5]

การตรวจร่างกายผู้ป่วย Retinoblastoma ต้องตรวจบริเวณจอประสาทตาให้ทั่วทั้ง 2 ข้าง การตรวจทางระบบประสาทมีความสำคัญเพื่อค้นหาว่าโรคมีการแพร่กระจายไปในระบบประสาทส่วนกลางหรือไม่และเพื่อตรวจแยกว่าเป็น trilateral retinoblastoma ซึ่งพบได้ 1-5% ของผู้ป่วยที่เป็น hereditary retinoblastoma การตรวจเอกซเรย์คอมพิวเตอร์หรือตรวจคลื่นแม่เหล็กของตาทั้ง 2 ข้าง และสมอง จะช่วยบอกขอบเขตการลุกลามของโรคและตรวจพบ trilateral retinoblastoma ในขณะที่การตรวจด้วยคลื่นเสียงความถี่สูงของตา จะเป็นประโยชน์ในผู้ป่วยที่โรคยังไม่มีการลุกลามออกนอกลูกตา (intraocular disease) โดยจะช่วยบอกความสัมพันธ์ของเลนส์ตากับกระดูกเบ้าตา เพื่อช่วยในการวางแผนการรักษาด้วยรังสี ในการตรวจเพื่อให้ได้ระยะของโรคควรครอบคลุมการตรวจน้ำไขสันหลังและไขกระดูกด้วย [9]

การจัดระยะของโรคใน retinoblastoma มีหลายระบบด้วยกัน ระบบของ Reese-Ellsworth จะใช้ในผู้ป่วยที่เป็น intraocular retinoblastoma ซึ่งจะใช้พยากรณ์โรคว่าสามารถเก็บรักษาตาไว้ได้หรือไม่ ในขณะที่ระบบการจัดระยะของโรคแบบ St.Jude Children Research Hospital จะใช้พยากรณ์โรคทั้ง intraocular และ extraocular ว่าสามารถรักษาให้หายขาดได้มากน้อยแค่ไหน การจัดระยะของโรคแบบนี้ต้องอาศัยผลพยาธิสภาพจากการทำผ่าตัด enucleation

<u>ตารางที่ 1</u> The Reese-Ellsworth system of classifying Retinoblastoma [9]

Group I: Very favorable

A. Solitary tumors, less than 4 disc diameters (DD) in size, at or behind the equator.

B. Multiple tumors, none larger than 4 DD in size, all at or behind the equator.

Group II: Favorable

A. Solitary tumors, 4-10 DD in size, at or behind the equator.

B. Multiple tumors, 4-10 DD in size, at or behind the equator.

Group III: Doubtful

A. Any lesion anterior to the equator.

B. Solitary tumors, larger than 10 DD in size, behind the equator.

Group IV: Unfavorable

A. Multiple tumors, some larger than 10 DD.

B. Any lesion extending anterior to the ora serrata.

Group V: Very unfavorable

A. Massive tumors involving more than half of the retina.

B. Vitreous seeding.

1 disk diameter = ประมาณ 1.5 มิลลิเมตร

ตารางที่ 2 The St. Jude Children's Research Hospital staging system of retinoblastoma[9]

Stage I. Disease confined to the retina

a) Occupying one quadrant or less

b) Occupying two quadrants or less

c) Occupying more than 50% of retinal surface

Stage II. Disease confined to the globe (including vitreous seeding, extension to the optic nerve head and/or choroid, and extension to emissary veins, ora serrata, iris, or anterior chamber)

a) With viteous seeding

b) Extending to optic nerve head

c) Extending to choroid

d) Extending to choroid and optic nerve head

e) Extending to emissaries

Stage III. Regional extraocular extension (including extension through the sclera and/or beyond the cut end of the optic nerve)

a) Extending beyond cut end optic nerve (including subarachnoid extension)

b) Extending through sclera into orbital contents

c) Extending to choroid and beyond cut end of optic nerve (including subarachnoid extension)

d) Extending through sclera into orbital contents and beyond cut end of optic nerve (including sub arachnoid extension)

Stage IV. Distant metastases (i.e., brain, blood-borne, bone marrow, soft tissues)

a) Extending through optic nerve to brain

b) Blood-borne metastases to soft tissue(s) and bone(s)

c) Bone marrow metastases

การรักษา

การรักษา retinoblastoma สามารถแบ่งได้ใหญ่ ๆ 4 วิธีคือ

1. การรักษาเฉพาะที่
   - 1.1 Cryotherapy
   - 1.2 Photocoagulation
   - 1.3 Radioactive plaque therapy
   - 1.4 Thermotherapy
2. การผ่าตัด
   - 2.1 Enucleation
   - 2.2 Exenteration
3. เคมีบำบัด
4. รังสีรักษา

ปัจจัยที่ใช้ในการพิจารณาเลือกวิธีการรักษาได้แก่ ขนาดและตำแหน่งของเนื้องอก รอยโรคเป็นเพียงตำแหน่งเดียวหรือหลายตำแหน่ง เป็นมะเร็งของตาข้างเดียวหรือทั้งสองข้าง อายุ ประวัติครอบครัวของ retinoblastoma และโอกาสที่จะมองเห็นได้หลังการรักษา

ในช่วง 20 ปีหลัง การรักษา retinoblastoma มีการพัฒนาและเปลี่ยนแปลงไป ถึงแม้ว่าการผ่าตัดแบบ enucleation จะยังเป็นการรักษามาตรฐานสำหรับโรคที่มีการลุกลาม และคิดว่าจะไม่สามารถเก็บรักษาการมองเห็นไว้ได้ การศึกษาส่วนใหญ่ก็จะพยายามที่จะหาวิธีที่จะให้อัตราการควบคุมโรคไม่แตกต่างจากเดิมแต่สามารถที่จะเก็บรักษาตาและการมองเห็นของผู้ป่วย ในขณะเดียวกันมีโอกาสเกิดภาวะแทรกซ้อนจากการรักษาให้น้อยที่สุด ดังนั้นแนวโน้มการรักษาในปัจจุบันจะพยายามหลีกเลี่ยงการทำ enucleation และ external beam radiation โดยให้การรักษาเฉพาะที่แทน

1. การรักษาเฉพาะที่

ในผู้ป่วยที่โรคจำกัดอยู่เฉพาะในลูกตาและก้อนมะเร็งมีขนาดเล็ก การรักษามาตรฐานในปัจจุบันจะใช้การรักษาเฉพาะที่ อาทิ cryotherapy, laser photocoagulation, radioactive plaque therapy

หรือ thermotherapy ซึ่งแต่ละวิธีมีข้อจำกัดแตกต่างกันไป

Cryotherapy เป็นการรักษาด้วยความเย็นเหมาะสมกับก้อนมะเร็งที่อยู่ที่ equator หรือหน้าต่อ equator ของลูกตา และจะได้ผลดีเมื่อก้อนมะเร็งมีขนาดไม่ใหญ่กว่า 3.5 มิลลิเมตรที่ฐานหรือมีความหนาไม่เกิน 2 มิลลิเมตร และไม่มี vitreous seeding [10]

Laser photocoagulation เป็นวิธีการรักษาเฉพาะที่โดยใช้แสง laser ทำให้หลอดเลือดบริเวณรอบๆ ก้อนมะเร็งในแนวรัศมีแข็งตัวไป วิธีนี้เหมาะสมสำหรับก้อนมะเร็งที่มีขนาดเล็กกว่า 4.5 มิลลิเมตรที่ฐาน และหนาไม่เกิน 2.5 มิลลิเมตร [11]

Radioactive Plaque เป็นการรักษาด้วยรังสีเฉพาะที่วิธีหนึ่ง เดิมใช้ radon seed หรือ Co-60 ปัจจุบันใช้สารกัมมันตรังสีพลังงานต่ำเช่น Iodine 125 หรือ Palladium 103 ซึ่งจะทำให้ง่ายต่อการป้องกันรังสี (radiation protection) และลดปริมาณรังสีต่อเลนส์ตา กระดูก รวมทั้งเนื้อเยื่อข้างเคียง มักใช้ในกรณีที่เป็น solitary lesion ขนาดไม่เกิน 16 มิลลิเมตร และมะเร็งไม่อยู่ที่ posterior pole ของตา เนื่องจากจะทำให้มีโอกาสเกิด radiation retinopathy และ optic neuropathy ได้ [11] การรักษาด้วย radioactive plaque มักใช้เมื่อรักษาด้วยวิธีอื่นแล้วไม่ได้ผล โดยทั่วไปจะคำนวณปริมาณรังสีที่ apex ของก้อนมะเร็ง เท่ากับ 40 Gy ใน 2-4 วัน [9]

Shield JA และคณะรายงานผลการรักษาด้วย episcleral plague radiotherapy ใน 51 ตา โดยใช้เป็นการรักษาแรก (primary treatment) 15 ตา พบว่า 13 ใน 15 (87%) ได้ผลดีในการเก็บรักษาตาและการมองเห็น ในขณะที่ 22 ใน 36 ตา (61%) ที่ใช้ plague เป็นการรักษาที่สอง (secondary treatment) ยังสามารถเก็บรักษาการมองเห็นไว้ได้ และพบว่าในกรณีที่มี vitreous seeding เฉพาะที่บริเวณ solitary tumor ไม่เป็นข้อห้ามในการรักษาด้วย plague therapy ในการศึกษานี้ใช้แร่ Iodine-125, Cobalt-60, Iridium 192 หรือ Rhuthenium-106 ขึ้นกับขนาดของก้อนมะเร็ง Rhuthemium-106 ให้รังสี β ซึ่งผู้ทำการศึกษาหวังว่าจะทำให้มีภาวะแทรกซ้อนน้อยกว่า อย่างไรก็ตามไม่มีการวิเคราะห์ผลข้างเคียงในรายงานนี้ [12]

Thermotherapy เป็นการทำลายเซลล์มะเร็งโดยการใช้ความร้อน (อุณหภูมิ 42-60°C) ในช่วงระยะเวลาที่เหมาะสม แหล่งความร้อนที่ใช้อาจเป็น infrared radiation, microwave หรือ ultrasound การใช้ความร้อนอาจจะให้ร่วมกับยาเคมีบำบัด (Thermo-chemotherapy) หรือรังสีรักษา (Thermoradio-therapy) ได้

2. การรักษาด้วยการผ่าตัด

อย่างไรก็ตามในผู้ป่วยส่วนใหญ่ที่เป็นมะเร็งของตาข้างเดียว โรคมักจะเป็นมากจนไม่สามารถที่จะเก็บรักษาตาไว้ได้ การทำผ่าตัด enucleation หรือ exenteration ก็ยังมีบทบาทอยู่ การทำผ่าตัดมักจะพิจารณาในมะเร็งที่มีขนาดใหญ่โดยเฉพาะเกินกว่า 20 มิลลิเมตรที่ฐาน หรือหนาเกินกว่า 10 มิลลิเมตร กรณีมีการลุกลามไปยัง optic nerve, choroid หรือมี extrascleral extension และผู้ป่วยมี retinal detachment อยู่นาน มี neovascular glaucoma หรือมาพบแพทย์เมื่อไม่สามารถมองเห็นแล้ว การรักษาด้วย aggressive surgery จัดเป็นการรักษาที่เหมาะสม [13]

ในผู้ป่วยที่เป็นมะเร็งของตาทั้ง 2 ข้าง การรักษามักจำเป็นต้องทำ enucleation ตาข้างที่เป็นมาก และรักษาด้วยวิธีที่พยายามเก็บตาด้านที่เป็นน้อยกว่าด้วยการรักษาเฉพาะที่ หรือ external beam radiation อย่างไรก็ตามแนวโน้มในระยะหลังจะพยายามเก็บรักษาตาไว้ทั้งสองข้างถ้าสามารถทำได้

3. การรักษาด้วยยาเคมีบำบัด

การรักษา retinoblastoma ด้วยยาเคมีบำบัดมีที่ใช้กันมานานแต่บทบาทส่วนใหญ่จะจำกัดอยู่เฉพาะในผู้ป่วยที่มีโรคกลับเป็นซ้ำ(recurrence) โรคกระจาย ไปยังอวัยวะอื่นแล้ว (metastatic disease) ในกรณีมีการลุกลามออกนอกลูกตา (extraocular extension) หรือเป็น trilateral retinoblastoma ยาเคมีบำบัดที่ใช้ได้แก่ ยาในกลุ่ม cisplatinum based, etoposide,

cyclophosphamide, vincristine และ doxorubicin เนื่องจาก retinoblastoma cell จัดเป็น small round cell ชนิดหนึ่งซึ่งตอบสนองต่อยาเคมีบำบัดได้ดีจึงมีการทำการศึกษากันมากในระยะหลังเพื่อศึกษาถึงบทบาทของยาเคมีบำบัดใน intraocular retinoblastoma ที่มีขนาดใหญ่เกินกว่าที่จะรักษาด้วย cryotherapy, laser photocoagulation หรือ radioactive plaque therapy โดยหวังผลให้ยาเคมีบำบัดช่วยลดขนาดของมะเร็งให้มากที่สุด(chemoreduction) และสามารถให้การรักษาต่อได้ด้วยการรักษาเฉพาะที่ดังกล่าวและหลีกเลี่ยง enucleation หรือ external beam radiation จุดมุ่งหมายเพื่อเก็บรักษาตาไว้ให้มากที่สุดและลดโอกาสเกิดผลข้างเคียงระยะยาวจากรังสีในเด็ก[14,15,16,17] ในผู้ป่วยที่เป็นมะเร็งของตาทั้ง 2 ข้าง มีการใช้ยาเคมีบำบัดเพื่อลดขนาดของก้อนมะเร็งร่วมกับการรักษาอื่น ๆ ทั้งนี้มุ่งหวังที่จะเก็บรักษาตาไว้ทั้งสองข้าง

รายงานการศึกษาผลการให้ยา VEC 2 cycles (Vincristine (V), Etoposide (E) และ Carboplatin (C)) พบว่ามีการลดลงเฉลี่ยของเนื้องอกบริเวณ tumor bed 35% ความหนาลดลงเฉลี่ย 49%และพบว่า complete tumor response สูงถึง 46% และ partial tumor response 54% [18]

รายงานการศึกษา chemoreduction ใน Reese-Elsworth group V retinoblastoma จาก Thomas Jefferson University พบว่าในผู้ป่วย 11 ราย ที่ได้รับยาเคมีบำบัด 6 ชุด มีผู้ป่วย 5 รายสามารถควบคุมโรคและเก็บรักษาตาไว้ได้โดยให้ร่วมกับการรักษาเฉพาะที่ ได้แก่ laser photocoagulation, cryotherapy หรือ radioactive plaque therapy และสามารถหลีกเลี่ยงการให้ external beam radiation[14] Shield CL และคณะศึกษา chemoreduction ด้วย VEC 6 ชุด (Vincristine, Etoposide, Cisplatin) ใน intraocular retinoblastoma พบว่าใน 52 ตาที่พิจารณาว่าควรรับการรักษาด้วย enucleation หรือ external beam radiation therapy 42%สามารถควบคุมโรคได้โดยหลีกเลี่ยงการรักษาทั้ง 2 วิธีหลังจากให้ chemoreduction ร่วมกับการรักษาเฉพาะที่อื่น ๆ อย่างไรก็ตามการรักษาด้วยยาเคมีบำบัดเพียงอย่างเดียวยังไม่เพียงพอที่จะควบคุมโรคได้ [15]

Friedman DL รายงานผลการรักษาด้วย chemoreduction ร่วมกับการรักษาเฉพาะที่ใน intraocular retinoblastoma พบว่า 100% ของผู้ป่วย Retinoblastoma RE group I, II, III สามารถหลีกเลี่ยงการรักษาด้วย enucleation หรือ external beam radiation therapy ในขณะที่ 33% ของ group IV และ 53% ของ group V ยังจำเป็นต้องให้ external beam radiation therapy และ/หรือ enucleation [17]

การให้ยาเคมีบำบัดฉีดเฉพาะที่มีบทบาทในผู้ป่วยที่เป็น intraocular retinoblastoma โดยการฉีดเข้า subconjunctiva หรือ intravitreous การให้ยาวิธีนี้เป็นอีกวิธีที่ให้ปริมาณยาสูงในลูกตาในขณะที่สามารถลดผลข้างเคียงของยาต่อร่างกายส่วนอื่น การศึกษาใน transgenic mouse model พบว่าการให้ carboplatin ฉีดทาง intravitreous สามารถยับยั้งการเจริญของเนื้องอกได้ โดยผลการรักษาจะขึ้นกับความเข้มข้นของยา (dose dependent)[19] อย่างไรก็ตามการฉีดยาเข้า intraocular นั้นอาจเป็นขบวนการที่ทำให้เสี่ยงต่อการเกิด orbital seeding หรือ subsequent extraocular extension ได้ นอกจากการฉีดยา intravitreous มีการศึกษาการฉีดยาเข้า peribulbar หรือ episcleral พบว่าให้ระดับยาใน vitreous สูงกว่าเมื่อเทียบกับการฉีดยาเข้าทางเส้นเลือด และเป็นวิธีการที่ค่อนข้างปลอดภัย [11]

บทบาทของยาเคมีบำบัดเพื่อใช้เสริม (adjuvant chemotherapy) ในผู้ป่วยที่มีลักษณะทางพยาธิสภาพจัดเป็นกลุ่มเสี่ยงเช่น choroidal invasion, poor differentiation หรือมะเร็งมีการลุกลามไปยัง optic nerve cut end พบว่ายังไม่มีประโยชน์ชัดเจนในรายงานต่าง ๆ [11]

มีการนำ cyclosporin มาใช้ร่วมกับยาเคมีบำบัดโดยเชื่อว่า cyclosporin จะมีบทบาทในการลดภาวะการดื้อต่อยาเคมีบำบัดของเซลล์มะเร็ง (multiantineoplastic drug resistance) ซึ่ง

การศึกษาทางห้องปฏิบัติการพบได้สูงถึง 30% ของเซลล์มะเร็งที่ยังไม่เคยได้รับการรักษาด้วยยาเคมีบำบัดมาก่อน การดื้อต่อยานี้เชื่อว่าน่าจะเกิดจาก overexpression ของยีนส์ Multidrug Resistance P-glycoprotein.[11]

4. การรักษาด้วยรังสี

การรักษา retinoblastoma อีกวิธีหนึ่งที่ใช้มานานคือ external beam radiation therapy บทบาทของรังสีรักษาใน retinoblastoma สามารถแบ่งตามจุดมุ่งหมายในการรักษาได้เป็น

1. การรักษาเพื่อหวังผลหายขาด (curative intent)

1.1 External beam radiation therapy with or without chemotherapy

1.2 Postoperative radiation

2. การรักษาเพื่อหวังผลบรรเทาอาการ (palliative intent) ในผู้ป่วยที่โรคอยู่ในระยะลุกลามไม่สามารถทำการผ่าตัดได้ หรือโรคมีการแพร่กระจายไปอวัยวะอื่น

External beam radiation therapy

ในผู้ป่วยที่โรคอยู่ในระยะที่ไม่เหมาะสมในการรักษาด้วยการรักษาเฉพาะที่ แต่ก็ยังไม่มีข้อบ่งชี้ชัดเจนที่จะทำ enucleation การให้การรักษาด้วยรังสีจะเป็นวิธีหนึ่งที่สามารถควบคุมโรคและเก็บรักษาตาไว้ได้ ข้อบ่งชี้ของการรักษาด้วยรังสี ได้แก่ มะเร็งที่มีขนาดใหญ่ พบรอยโรคหลายตำแหน่ง (multifocal lesions) มะเร็งอยู่ใกล้กับ macular หรือ optic nerve หรือมี vitreous seeding [1]

ผลการรักษาด้วยรังสีเพียงอย่างเดียวพบว่าอัตราการควบคุมโรค (local tumor control) อยู่ในช่วงประมาณ 30-60% ขึ้นกับระยะของโรค และแตกต่างกันตาม series [20-25] อย่างไรก็ตาม เมื่อพิจารณาอัตราการเก็บรักษาตาไว้ (overall ocular survival)อาจสูงถึง 80% เนื่องจากมีผู้ป่วยส่วนหนึ่งซึ่งมีการกลับเป็นซ้ำของโรคในลูกตายังสามารถควบคุมโรคได้ด้วยการรักษาเฉพาะที่อื่น เช่น cryotherapy หรือ radioactive plaque

Hungerford JL และคณะรายงานผลการรักษาด้วยรังสีโดยใช้เทคนิค whole eye technique ดังรูปที่ 2 ในปี ค.ศ. 1970-1985 พบว่าในจำนวน 175 ตาที่ได้รับรังสีมีอัตราการควบคุมโรคเฉลี่ย 57% แตกต่างกันตามระยะของโรคดังแสดงในตารางที่ 3 และอัตราการเก็บรักษาตาเท่ากับ 80% โอกาสที่โรคจะกลับเป็นซ้ำสูงถึง 78% ในปีแรก และเกือบทั้งหมดในปีที่ 2 (95%) ในผู้ป่วยทั้งหมดที่สามารถเก็บรักษาตาไว้ได้ (140/175) เกิดต้อกระจกขึ้นหลังการรักษา และ 3/35 รายที่ทำ enucleation เนื่องจากผลข้างเคียงของรังสี (Choroidoretinal ischemia) ทั้งนี้ส่วนหนึ่งน่าจะอธิบายจากเทคนิคที่ใช้ในการศึกษานี้ซึ่งให้ปริมาณรังสีต่อครั้งค่อนข้างสูง คือ 3,500 cGy ใน 10 ครั้ง [20]

ในปี ค.ศ. 1986-1992 ที่สถาบันเดียวกัน คือ St. Bartholomew Hospital ได้มีการเปลี่ยนแปลงเทคนิคการฉายรังสีเพื่อลดภาวะแทรกซ้อนโดยใช้เป็น lens sparing technique ด้วย lateral field ดังรูปที่ 3 ผลการรักษาพบว่าอัตราการควบคุมโรคในตาด้วยรังสีเพียงอย่างเดียวเท่ากับ 72% ในขณะที่สามารถเก็บรักษาตาได้ถึง 93% เมื่อให้การรักษาอื่นเสริมหลังจากมีการกลับเป็นซ้ำของโรคในลูกตา อย่างไรก็ตามผู้ป่วยในกลุ่มที่ได้รับรังสีด้วย lens sparing technique ส่วนใหญ่จะอยู่ในระยะ RE I-III และไม่มี RE V เลย[21] และเมื่อเปรียบเทียบอัตราการเก็บรักษาตาในทั้ง 2 เทคนิคพบว่าไม่มีความแตกต่างกันอย่างมีนัยสำคัญทางสถิติดังตารางที่ 4

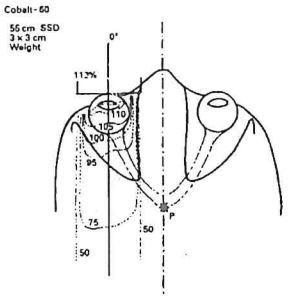

รูปที่ 2 แสดงการกระจายของรังสีในการฉาย whole eye technique [20]

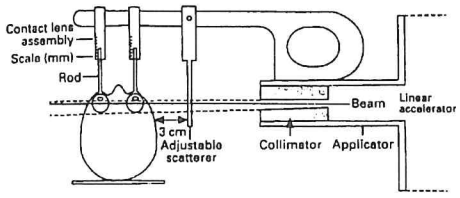

รูปที่ 3 แสดงการฉายรังสีด้วย lens sparing technique [21]

ตารางที่ 3 แสดงอัตราการควบคุมโรคด้วยรังสีวิธี Whole eye technique แบ่งตามระยะของโรค [20]

Reese ellsworth	จำนวนตา	อัตราการควบคุมโรค
I	14/16	88%
II	31/55	56%
III	40/68	59%
IV	1/7	14%
V	13/29	45%
Total	90/175	57%

ตารางที่ 4 เปรียบเทียบโอกาสในการเก็บรักษาตาในการให้รังสีรักษาด้วยเทคนิคที่ต่างกัน [21]

RE	Lens sparing technique	Whole eye technique	P value
I	18/18 (100%)	16/16 (100%)	1
II	29/33 (88%)	46/55 (84%)	0.76
III	10/11 (91%)	56/88 (82%)	0.68
IV	5/5 (100%)	3/7 (43%)	0.08
V	-	19/29(66%)	-
Total	62/67 (93%)	140/175 (80%)	0.18

ในผู้ป่วยที่การรักษาด้วยรังสีไม่ได้ผลอาจเนื่องมาจากการไม่สามารถควบคุมโรคที่บริเวณรอยโรคเดิมหรืออาจเกิดจากมีเนื้องอกเกิดขึ้นในตำแหน่งใหม่ และพบว่าอัตราการเกิดเนื้องอกในตำแหน่งใหม่ใน Lens sparing technique สูงกว่าในกลุ่มที่รักษาด้วย whole eye technique อย่างมีนัยสำคัญทางสถิติ (19% และ 5% ตามลำดับ P เท่ากับ 0.001) ทั้งนี้อาจเนื่องมาจากการที่รังสีไม่ครอบคลุม anterior retina ใน lens sparing technique ดังนั้น จึงแนะนำให้ใช้ whole eye technique ในกรณีดังต่อไปนี้

-presence of anterior tumors too large for focal therapy

-retinal detachment extending forwards to ora serrata

-vitreous seeding

Hernandez JC และคณะ รายงานผลการรักษาด้วยรังสีใน 34 ตาในช่วงปี ค.ศ. 1980-91 พบว่าอัตราการควบคุมโรคในตา (local tumor control) เท่ากับ 44% (78.5% ใน Reese Elsworth I-II และ 20% ใน Reese Elsworth III-V) อัตราการเก็บรักษาตาไว้เท่ากับ 73.5% พบว่าอัตราการควบคุมโรคจะขึ้นกับขนาดของก้อนมะเร็งในมะเร็งที่มีขนาดน้อยกว่าหรือเท่ากับ 15 มิลลิเมตรจะมีอัตราการควบคุมโรค 87% ในขณะที่อัตราการควบคุมโรคในมะเร็งที่มีขนาดใหญ่กว่า 15 มิลลิเมตร เท่ากับ 50% [22] DeSutterและคณะ รายงานผลการรักษาพบว่าโอกาสในการควบคุมโรคขึ้นอยู่กับ vitreous seeding โดย treatment failure เท่ากับ 75%, 25% และ 17.5% ใน diffuse vitreous seeding, localized vitreous seeding และไม่มี vitreous seeding ตามลำดับ [26] Scott IU และคณะ รายงานอัตราการควบคุมโรคในตาด้วยรังสีที่ 3 ปี เท่ากับ 69% และอัตราการเก็บรักษาตา (eye preservation rate) เท่ากับ 91% [23]

Blach LE และคณะเปรียบเทียบผลการรักษาด้วยรังสี 2 เทคนิคพบว่าอัตราการควบคุมโรคในตาจะดีกว่าอย่างมีนัยสำคัญในผู้ป่วยที่รักษาด้วยmodified lateral beam technique เทียบกับ anterior lens sparing technique อย่างไรก็ตามไม่พบความแตกต่างในอัตราการรอดชีวิตในทั้ง 2 กลุ่มทั้งนี้น่าจะอธิบายจากปริมาณรังสีที่อยู่ใต้เงาของ anterior lens block ทำให้โอกาสควบคุมโรคต่ำกว่า [24]

ตารางที่ 5 แสดงอัตราการควบคุมโรคและอัตราการเก็บรักษาตาในการศึกษาต่าง ๆ

	Loeal Control rate	Eye Preservation rate
Hunferford JL[20]	57%	80%
Toma NMG[21]	72%	93%
Heruander JL[22]	44%	73.5%
Scott IU[23]	69%	91%
Blach LE[24]	56%	75%
Pradhan DG[25]	34%	53%

มีการปรับปรุงเทคนิคการรักษาด้วยรังสีเพื่อหวังผลที่จะลดภาวะแทรกซ้อนที่อาจจะเกิดขึ้นโดยเฉพาะที่เลนส์ตา เช่นการใช้ electron beam 2 field ร่วมกับ lens blocks ดังรูปที่ 4[27] หรือการทำ stereotactic radiation therapy โดยใช้ special noncircular collimator ดังรูปที่ 5 และ 6 [28]

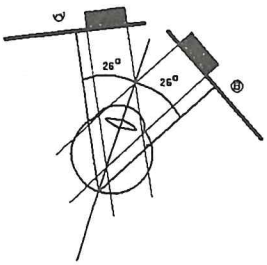

รูปที่ 4 แสดงเทคนิคการฉายรังสีด้วย 2 fields medial and lateral electron beam โดยใช้ isocenter เดียวกันและ block เลนส์ตาโดยให้มี margin 0.25 เซนติเมตร [27]

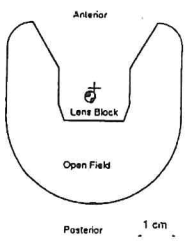

รูปที่ 5 แสดงลักษณะของ noncircular collimator [28]

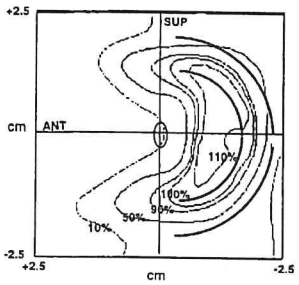

รูปที่ 6 แสดง sagital dose distribution จาก noncircular collimator [28]

Kingston et al. รายงานผลการรักษาด้วยยาเคมีบำบัดร่วมกับ external beam radiation therapy ในผู้ป่วย 14 รายที่เป็น bilateral retinoblastoma RE group V พบว่ามีการตอบสนองของเนื้องอกในผู้ป่วยทุกรายหลังยาเคมีบำบัด 2 cycles อย่างไรก็ตามโอกาสในการเก็บรักษาตา (eye preservation rate) ไม่ได้เพิ่มขึ้นอย่างมีนัยสำคัญเมื่อเทียบการรักษาด้วยรังสีเพียงอย่างเดียว (70% เทียบกับ 60%)[29]

Gunduz และคณะได้ศึกษาการใช้ยาเคมีบำบัดในผู้ป่วย Retinoblastoma RE group V พบว่าประมาณ 75% ของผู้ป่วยที่ได้รับยาเคมีบำบัดร่วมกับรังสีรักษาสามารถควบคุมโรคในตาได้ [14]

Postoperative Radiation Therapy

ในผู้ป่วยที่โรคอยู่ในระยะลุกลามไม่สามารถเก็บรักษาตาไว้ได้ การผ่าตัดจะทำเป็น enucleation หรือ exenteration การให้รังสีรักษาร่วมด้วยหลังการผ่าตัดจะช่วยเพิ่มอัตราการควบคุมโรค (local tumor control) ในผู้ป่วยบางรายที่มีข้อบ่งชี้เหล่านี้

- gross or microscopic residual disease
- extraocular involvement
- optic nerve invasion

Radiation Treatment Technique

ในการให้รังสีรักษาในเด็กนั้นต้องมีความระมัดระวังเป็นพิเศษในบางจุดเนื่องจาก retinoblastoma จะพบในเด็กที่อายุเฉลี่ยอยู่ในช่วง 1-2 ปี และบริเวณที่

ฉายรังสีนั้นค่อนข้างเล็กและต้องการความถูกต้องแม่นยำมากเพื่อหลีกเลี่ยงอวัยวะบางอย่างไม่ให้ได้รับรังสี ดังนั้นในระหว่างการฉายรังสีจึงมักจะต้องใช้ sedation หรือ general anesthesia เข้ามาช่วยเพื่อที่จะสามารถจัด position และ immobilization ผู้ป่วยได้ดี ทั้งนี้ความถูกต้องแม่นยำในการฉายรังสียังขึ้นอยู่กับการจัดผู้ป่วยให้อยู่ใน position เดิมได้ทุกวันหรือไม่ (reprodicibility)

Target volume:

บริเวณที่ต้องการฉายรังสีแบ่งได้เป็น

1. ***Entire anatomic extent of retina*** โดยให้ขอบหน้าครอบคลุมถึง ora serrata

ในอดีตก่อนที่จะมีการใช้ megavoltage photon เทคนิคที่ใช้จะเป็น 2 fields technique โดยใช้ ipsilateral lateral field ร่วมกับ contralateral oblique nasal field ต่อมาในระยะหลังๆ ที่มีการใช้รังสีพลังงานสูง เทคนิคที่ใช้เป็นมาตรฐาน คือ D-shaped ipsilateral lateral field โดยให้ขอบเขตทางด้านหน้าอยู่ที่ bony canthus หรือ 2-3 มิลลิเมตรหน้าต่อ bony canthus และใช้ table rotation หรือ half beam technique ร่วมด้วยเพื่อลด divergence ของลำรังสีต่อเลนส์ตาอีกด้านหนึ่ง

Weiss et al รายงานในปี 1975 โดยให้ข้อสังเกตว่าการใช้เทคนิค lateral field จะทำให้มีโอกาสเกิด anterior failure สูง จึงได้เสนอให้มีการเพิ่ม anterior field ร่วมกับ divergent "hanging" central lens block (anterior lens sparing technique) ร่วมกับ standard lateral field [30] อย่างไรก็ตาม เทคนิคนี้มีข้อเสียในด้านความยุ่งยากของการวางแผนและ set up เด็กจะต้องวางยาสลบในระหว่างการฉายรังสีทุกๆ วัน นอกจากนั้นการมี central hanging lens block ใน anterior field ทำให้มีความไม่สม่ำเสมอของการฉายรังสี (radiation inhomogeneity) Schipper และ Utretch group เสนอการใช้ vacuum contact lens วางบน cornea และ ควบคุมให้ตาอยู่ใน central position โดยใช้ magnetic fixation ที่หัวเครื่อง Linac ในการฉายรังสีทางด้าน lateral field และให้ center ของ lateral field อยู่ที่ขอบด้านหลังของเลนส์ตาโดยใช้ half beam technique แต่ถ้ามี retinal involvement ด้านหน้าต่อ equator ขอบของ field จะเลื่อนไปทางด้านหน้าโดยอาจจะครอบคลุม posterior lens ประมาณ 3 มิลลิเมตร นอกจากการใช้ 2 field technique ด้วย photon beam เราอาจใช้ electron beam แทนทางด้าน lateral ร่วมกับ anterior photon field [31,32]

เทคนิคการฉายรังสีที่ง่ายต่อการ setup ไม่ต้องการเครื่องมือพิเศษ และสามารถครอบคลุม anterior retina ได้คือ anterior field without lens sparing ดังรูปที่ 2 Foote และคณะรายงานในปี 1989 พบว่าการใช้ direct anterior field โดยไม่ spare lens จะให้ relapse free survival สูงกว่า [33] อย่างไรก็ตาม เทคนิคนี้จะมีภาวะแทรกซ้อนได้สูงกว่าโดย cataract พบเกือบ 100% ถึงแม้ว่าการรักษาต้อกระจกในเด็กอาจจะยุ่งยากกว่าการรักษาต้อกระจกในผู้ใหญ่แต่ก็จัดเป็นภาวะแทรกซ้อนที่รักษาได้ ดังนั้นในสถาบันที่ไม่มีเครื่องมือเฉพาะในการฉายรังสีเช่น vacuum contact lens หรือ central hanging lens block การใช้ direct anterior field จัดเป็นเทคนิคที่ดีที่สามารถให้รังสีครอบคลุม entire retina และจะมีผลกระทบจากการเคลื่อนไหวของคนไข้น้อยกว่า lateral field ซึ่งจะต้องการ general anesthesia

ถึงแม้ lateral field จะมี local failure สูงกว่า direct anterior field แต่ careful follow up จะช่วยให้ตรวจพบรอยโรคได้ตั้งแต่ขนาดเล็กๆ และสามารถควบคุมโรคได้ด้วยวิธีอื่นเช่น Cryotherapy หรือ Radioactive plaque brachytherapy ทำให้ overall survival ไม่แตกต่างกันใน 2 เทคนิค

การที่เราต้องการให้ target volume ครอบคลุม entire retinal surface ทั้งนี้เนื่องจากผู้ป่วยมีโอกาสเกิด multiple lesions ได้ จากความรู้เกี่ยวกับบทบาทของ RB gene ใน Retinoblastoma การฉายรังสีครอบคลุม entire retinal surface จะมีความสำคัญมากในผู้ป่วย

ที่เป็น multifocal, bilateral retinoblastoma หรือมี family history of retinoblastoma

2. ***Wide field cover the whole orbit หรือ Extended field cover optic nerve***

เทคนิคนี้มักใช้ใน postoperative radiation therapy หลังจาก enucleation หรือ exenteration โดยขอบเขตของบริเวณฉายรังสีจะขึ้นกับ extent of disease

3. ***Whole cranial or Whole craniospinal irradiation***

เทคนิคนี้มีข้อบ่งชี้ในผู้ป่วยที่โรคมีการลุกลามไปยังสมองหรือเยื่อหุ้มสมอง (brain or meningeal extension) หรือเป็น trilateral retinoblastoma

Beam:

-Co-60, Linac 4-6 MV

-Electron beam

Dose:

ข้อมูลจากการศึกษาความสัมพันธ์ระหว่างปริมาณรังสีที่ใช้ในการรักษา กับ อัตราการควบคุมโรคหรือขนาดของรอยโรคมีค่อนข้างน้อยทั้งนี้ส่วนหนึ่งเป็นเพราะว่าลักษณะการดำเนินโรคนี้มีโอกาสเป็น multifocal และการเกิดรอยโรคใหม่เป็นไปได้สูง Cassady และคณะรายงานในปี 1969 ว่าปริมาณรังสีเกิน 40 Gy โดยปริมาณรังสีต่อครั้ง 3.3-4 Gy และให้ 3 ครั้งต่อสัปดาห์ไม่เพิ่มอัตราการควบคุมโรค [34] อย่างไรก็ตามในการรักษาด้วยรังสีโดยเฉพาะการฉายรังสีสำหรับ intact eye เราจะพยายามให้มีผลข้างเคียงน้อยที่สุด จึงนิยมใช้เป็น Conventional fraction คือ 1.8-2 Gy ต่อครั้ง 5 ครั้ง ต่อสัปดาห์ โดยให้ปริมาณรังสีทั้งหมดเท่ากับ 45-50 Gy หรือ 50-55 Gy ในกรณีที่รอยโรคค่อนข้างใหญ่ [1]

Trilateral Retinoblastoma

Trilateral Retinoblastoma ได้แก่ผู้ป่วยที่มี bilateral retinoblastoma ร่วมกับ intracranial neuroblastic tumor ส่วนใหญ่จะพบบริเวณ pineal gland (Pineoblastoma) นอกจากนั้นอาจพบบริเวณ sellar หรือ suprasellar โดยปกติรอยโรคในสมองจะพบหลังจากการตรวจพบ bilateral retinoblastoma ประมาณ 2-3 ปี อย่างไรก็ตามอาการทางสมองอาจเป็นอาการนำผู้ป่วยมาพบแพทย์ก่อนอาการทางตาก็ได้ จากรายงานพบว่าในผู้ป่วยที่มีรอยโรคอยู่ที่บริเวณ sella มักมีอาการทางสมองค่อนข้างเร็ว พบในอายุน้อยกว่า มักเป็นเพศหญิงและเป็นมะเร็งของตาข้างเดียว[35] ในรายงานการศึกษามะเร็งชนิดที่สองหลัง การรักษา retinoblastoma พบ pineoblastoma 2.4% [36] และพบ 6% ในผู้ป่วยที่เป็น bilateral retinoblastoma [37]

ผู้ป่วย trilateral retinoblastoma มีการพยากรณ์โรคค่อนข้างแย่ เกือบทุกรายมี spinal metastasis ในภายหลัง การรักษาประกอบด้วย systemic chemotherapy ร่วมกับ craniospinal axis irradiation หรือ intrathecal chemotherapy นอกเหนือจากการรักษาบริเวณตา[37,38,39,40,41]

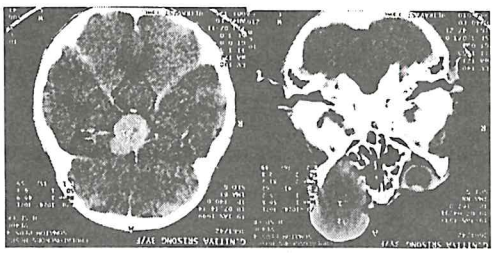

รูปที่ 7 เด็กหญิงอายุ 3 ปีมาพบแพทย์ด้วยเรื่องตาซ้ายโปน เอกซเรย์คอมพิวเตอร์พบก้อนของตาด้านซ้ายร่วมกับก้อนในสมองบริเวณ suprasella

ภาวะแทรกซ้อนของการรักษาด้วยรังสี

1. ต้อกระจก เนื่องจากเลนส์ตาสามารถทนต่อรังสีได้ค่อนข้างน้อย TD 5/5 - TD 50/5 ของเลนส์ตาเมื่อได้รับรังสีทั้งอวัยวะเท่ากับ 6-12 Gy [42] ต้อกระจกจะเกิดขึ้นประมาณ 18-30 เดือนหลังการรักษาด้วยรังสี ดังจะเห็นได้ว่าการพัฒนาเทคนิคของการฉายรังสีใน retinoblastoma เพื่อพยายามให้เลนส์ตาได้รับรังสีน้อยที่สุด
2. น้ำตาลดน้อยลง การทำงานของต่อมน้ำตาจะลดน้อยลงเมื่อได้รับรังสีจาก anterior field โดยเฉพาะ

เมื่อปริมาณรังสีมากกว่า 50-55 Gy. การ shield ต่อมน้ำตาจะช่วยลดภาวะแทรกซ้อนนี้ได้

3. Keratitis and keratoconjunctivitis เป็นภาวะแทรกซ้อนจากการฉายรังสีเข้าทางด้านหน้า ซึ่งจะลดโอกาสเกิดได้ถ้าให้คนไข้ลืมตาในขณะที่ฉายรังสี
4. Retinal vascular injury ความผิดปกติจะพบได้หลังจากได้รับรังสี 40-50 Gy แต่มักจะไม่ทำให้การมองเห็นเสียไป ถ้าปริมาณรังสีสูงถึง 70-75 Gy retinal vascular damage มักพบร่วมกับภาวะเลือดออกจะเป็นสาเหตุของ visual loss รองจากต้อกระจก [9]
5. Orbital Hypoplasia รังสีจะมีผลต่อการเจริญของกระดูกเบ้าตาและกระดูกใบหน้า โดยการยับยั้งการเจริญของกระดูกจากรังสีในเด็กจะพบได้เมื่อได้รับรังสีปริมาณเพียง 25-30 Gy[9] และภาวะแทรกซ้อนจะเกิดขึ้นมากกว่าใน orthovoltage beam radiation เมื่อเทียบกับ megavoltage beam, Imhof และคณะ พบว่ารังสีมีผลต่อการเจริญเติบโตของกระดูกอย่างมีนัยสำคัญเมื่อเทียบกับกลุ่มที่ไม่ได้รับรังสี ($p< 0.001$)และอายุของเด็กขณะที่ได้รับรังสีจะมีผลต่อความรุนแรงโดยเฉพาะเมื่อเด็กอายุน้อยกว่า 6 เดือน [43] นอกจากรังสีแล้ว enucleation เองก็มีผลต่อการเจริญของเบ้าตา การศึกษาในผู้ป่วยที่รอดชีวิตจาก retinoblastoma พบว่าการใช้ orbital prosthesis จะช่วยกระตุ้นการเจริญเติบโตของกระดูกเบ้าตาหลังจาก enucleation หรือร่วมกับ external beam radiation [44]
6. Secondary neoplasm ผู้ป่วย retinoblastoma ที่รอดชีวิตหลังการรักษาจะมีโอกาสเสี่ยงต่อการเกิดมะเร็งชนิดที่สองโดยอุบัติการณ์จะเพิ่มขึ้นตามระยะเวลา Draper และคณะรายงานอุบัติการณ์ของมะเร็งในผู้ป่วย Retinoblastoma เท่ากับ 2% ที่ 12 ปี และ 4.2% ที่ 18 ปี 45 ผู้ป่วยที่เป็น hereditary retinoblastoma จะมีโอกาสเกิดมะเร็งชนิดที่สองสูงกว่า ซึ่งเชื่อว่าเกี่ยวข้องกับ germline mutation ของ retinoblastoma tumor suppressor gene (RB1) cumulative incidence ของการเกิดมะเร็งที่ 50 ปีพบสูงถึง 50% ใน hereditary retinoblastoma ในขณะที่ nonhereditary พบเพียง 5%[46] ดังรูปที่ 8 และผู้ป่วยที่ได้รับการรักษาด้วยรังสีจะมีอุบัติการณ์การเกิดมะเร็งสูงกว่าผู้ที่ไม่ได้รับรังสีรักษา ดังรูปที่ 9 osteosarcoma เป็นมะเร็งชนิดที่สองที่พบบ่อยที่สุด นอกจากนี้อาจพบ soft tissue sarcoma อื่น, melanoma, pinealoblastoma มะเร็งเต้านมและ Hodgkin's Disease ระยะเวลาเฉลี่ยที่พบประมาณ 10-20 ปีหลังการรักษา retinoblastoma มีรายงานการศึกษาการเกิด sarcoma ในผู้ป่วยที่ได้รับรังสีรักษาพบว่าระยะเวลาเฉลี่ยหลังจากได้รับรังสีจะสั้นกว่าในผู้ป่วย retinoblastoma เมื่อเทียบกับผู้ป่วยมะเร็งชนิดอื่น ๆ [47] พบว่าอุบัติการณ์การเกิด soft tissue sarcoma จะมีความสัมพันธ์กับปริมาณรังสีที่ได้รับโดย relative risk จะสูงถึง 10.7 เท่าเมื่อปริมาณรังสีมากกว่า 60 Gy [46] Abramson รายงานการศึกษาย้อนหลังในผู้ป่วย bilateral retinoblastoma 816 ราย พบว่าผู้ป่วยที่ได้รับรังสีรักษาเมื่ออายุน้อยกว่า 1 ปีจะมีอุบัติการณ์ของมะเร็งชนิดที่สองในบริเวณที่ได้รับรังสีสูงกว่าผู้ป่วยที่ได้รับรังสีรักษาหลังอายุ 1 ปีอย่างมีนัยสำคัญทางสถิติ ในขณะที่อุบัติการณ์ของมะเร็งในผู้ป่วยที่ได้รับรังสีหลังอายุ 1 ปีกับไม่ได้รับรังสีไม่แตกต่างกัน ดังรูปที่ 10 [48] ซึ่งข้อมูลดังกล่าวอาจช่วยชี้แนะว่าในผู้ป่วย hereditary retinoblastoma ควรหลีกเลี่ยงการให้รังสีรักษาในผู้ป่วยที่อายุน้อยกว่า 1 ปีและพิจารณาให้ยาเคมีบำบัดไปก่อนจนกว่าอายุ 1 ปี

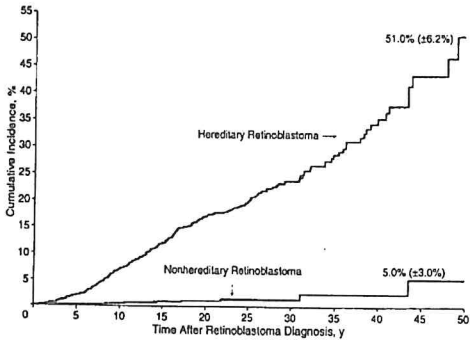

รูปที่ 8 เปรียบเทียบอัตราการเกิดมะเร็งชนิดที่สองในผู้ป่วยที่เป็น Hereditary และ Nonhereditary [46]

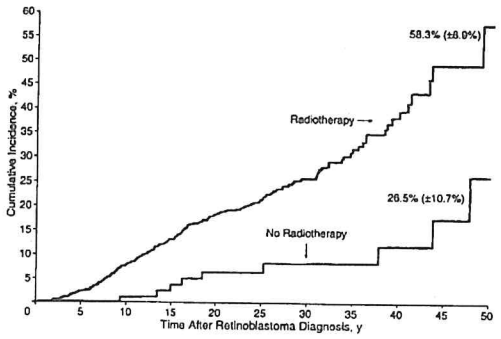

รูปที่ 9 เปรียบเทียบผลของรังสีรักษาต่ออัตราการเกิดมะเร็งชนิดที่สองในผู้ป่วย Retinoblastoma [46]

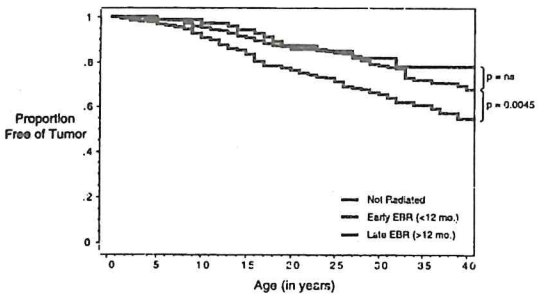

รูปที่ 10 แสดงผลของอายุผู้ป่วยในขณะที่ได้รับรังสีต่ออัตราการเกิดมะเร็งชนิดที่สอง [47]

สรุป

โดยสรุป แนวโน้มในการรักษา retinoblastoma ในปัจจุบันพยายามที่จะเก็บรักษาตาผู้ป่วยไว้โดยจะหลีกเลี่ยงการทำ enucleation และ external beam radiation therapy โดยให้เป็น chemotherapy ร่วมกับการรักษาเฉพาะที่ได้แก่ cryotherapy, laser photocoagulation หรือ radioactive plaque therapy ในผู้ป่วยที่โรคเป็นมากเกินกว่าที่จะให้การรักษาเฉพาะที่หลังยาเคมีบำบัด external beam radiation จัดเป็นการรักษาที่เหมาะสม เพราะสามารถควบคุมโรคในขณะเดียวกันทำให้ผู้ป่วยไม่ต้องสูญเสียลูกตาไป

ในประเทศไทยผู้ป่วย retinoblastoma ส่วนใหญ่จะมาพบแพทย์ในระยะที่โรคมีการลุกลาม การเก็บรักษาตาไว้อาจทำได้ค่อนข้างยาก ทั้งนี้จากการค้นพบความสัมพันธ์ของการเกิดโรคกับ RB1 gene การให้คำแนะนำผู้ป่วยตลอดจนญาติให้มารับการตรวจตาอย่างสม่ำเสมอจะช่วยให้เราสามารถตรวจพบมะเร็งได้ตั้งแต่ระยะแรกเริ่มและสามารถเก็บรักษาตาให้ผู้ป่วยได้

เอกสารอ้างอิง

1. Retinoblastoma. In: Halperin EC, Constine LS, Tarbell NJ, Kun LE: Pediatric Radiation Oncology. New York: Raven Press, 2nd ed.,1994, pp 140-170
2. Vatanasapt V, Sriamporn S., Childhood cancer. In: Deerasamee S, et al, eds. Cancer in Thailand Vol 11, 1992-1994.
3. Tumor Registry Statistical Report 1998, Faculty of Medicine Chulalongkorn University and Chulalongkorn Hospital, The Thai Red Cross Society, BKK, Thailand.
4. Knudson AG. Mutation and cancer: Statistical Study of Retinoblastoma. Proc Nat Acad Sci USA 1971; 68: 820-823
5. Retinoblastoma. Information from PDQ for health professionals. Authors: National Cancer Institute
6. Vogel F, Genetics of retinoblastoma. Hum Genet 1979; 52: 1-54
7. Newsham IF, Hadjistilianou T, Cavenee WK. Retinoblastoma In: Vogelstein B, Kinzler KW

(eds), The Genetic Basis of Human Cancer. New York: McGraw-Hill, 1998.

8. Bonthron DT, FitzPatrick DR, Porteous D, et al. Cancer Genetics In: Clinical Genetics: A case-based Approach. Great Britain: WB Saunders Company, 1998: 125-140
9. Cassady JR. Retinoblastoma. In Cassady JR (ed) Radiation Therapy in Pediatric Oncology. Springer-Verlag Berlin Heidelberg, Germany, 1994: 319-35
10. Shields JA, Parson H, Shields CL, et al. The role of cryotherapy in the Management of Retinoblastoma. Am J Ophthalmol 1989; 108:260-264
11. Finger PT, Czechonska G, Demirci H, Rausen A. Chemotherapy for Retinoblastoma, A Current Topic. Drugs 1999 Dec; 58(6):983-96
12. Shields JA, Giblin ME, Shields CL, et al. Episcleral Plaque Radiotherapy for Retinoblastoma Ophthalmology 1989; 96: 530-537
13. Shileds JA, Shields CL. Management and Prognosis of Retinoblastoma. In: Shields JA, Shields CL, editors. Intraocular Tumors: a Text and Atlas. Philadelphia (PA): WB Saunders, 1992: 377-392
14. Gunduz K, Shield CL, Shield JA, et al. The outcome of chemoreduction treatment in patients with Reese-Ellsworth Group V Retinoblastoma. Arch Opthalmol 1998; 116: 1613-17
15. Shield CL, Shield JA, Needle M, et al. Combined Chemoreduction and Adjuvant Treatment for Intraocular Retinoblastoma. Ophthalmology 1997; 104: 2101-11
16. Greenwald MJ, Strauss LC. Treatment of Intraocular Retinoblastoma with Carboplatin and Etoposide Chemotherapy. Ophthalmology 1996; 103: 1989-1997
17. Friedman DL, Himelstein B, Shield CL, et al. Chemoreduction and Local Ophthalmic Therapy for Intraocular Retinoblastoma. J Clin Oncol 2000 Jan; 18(1): 12-7
18. Shields CL, De Potter, P. Himelstein BP et al. Chemoreduction in the initial management of Intraocular retinoblastoma. Arch Opthalmol 1996; 114: 1330-8
19. Murray TG, Roth DB, O' Brien JM, et al. Local carboplatin and radiation therapy in the treatment of murine transgenic retinoblastoma. Arch Opthalmol 1996; 114: 1385-9
20. Hungerford JL, Toma NMG, Plowman PN, et al. External beam radiotherapy for retinoblastoma: I. Whole eye technique. Br J ophthalmol 1995; 79: 109-11
21. Toma NMG, Hungerford JL, Plowman PN, et al. External beam radiotherapy for retinoblastoma: II. Lens sparing technique. Br J ophthalmol 1995; 79: 112-7
22. Hernandez JC, Brady LW, Shields JA, et al. External Beam Radiation For Retinoblastoma: Results, Patterns of Failure, and a Proposal for Treatment Guidelines. Int. J. Radiat. Oncol. Biol. Phys. 1996; 35(1): 125-32
23. Scott IU, Murray TG, Feuer WJ, et al. External Beam Radiotherapy in Retinoblastoma: Tumor Control and Comparison of 2 Techniques. Arch Ophthalmol.1999;117: 766-70

24. Blach LE, Mccormick B, Abramson DH. External Beam Radiation Therapy and Retinoblastoma: Long Term Results in The Comparison of Two Techniques. Int. J. Radiat. Oncol. Biol. Phys.1996; 35(1): 45-51
25. Pradhan DG, Sandridge AL, Mullaney P, et al. Radiation Therapy for Retinoblastoma: A Retrospective Review of 120 patients. Int. J. Radiat. Oncol. Biol. Phys. 1997; 39(1): 3-13
26. De Sutter E, Havers W, Zeller G, et al. The prognosis of Retinoblastoma in Terms of Globe Saving Treatment. A Computer Assisted Study. Part I. Ophthal. Paediatr. Genet. 1987; 8(2): 77-84
27. Steenbakkers RJ, Altschuler MD, Angio GJ, Goldwein JW, et al. Optimized Lens-Sparing Treatment of Retinoblastoma with Electron Beams. Int. J. Radiat. Oncol. Biol. Phys.1997; 39(3): 589-94
28. Cormack RA, Kooy HM, Bellerive MR and Loeffler JS, et al. A Stereotactic Radiation therapy Device for Retinoblastoma Using a Noncircular Collimator and Intensity Filter. Med Phys. 1998; 25(8): 1438-42
29. Kingston JE, Hungerford JL, Madreperla SA, et al. Results of combined chemotherapy and radiotherapy for advanced intraocular retinoblastoma. Arch. Ophthalmol 1996; 114: 1339-43
30. Weiss DR, Cassady JR, Peterson R. Retinoblastoma: A modification in radiation therapy technique. Radiology 1975; 114: 705-8
31. Schipper J, Tan KWP, Van Peperzeel HA. Treatment of Retinoblastoma by Precision Megavoltage Radiation Therapy. Radiother Oncol 1985; 3: 117-132
32. Hernett AN, Hungerford JL, Lambert GD, et al. Imporved External Beam Radiotherapy for the Treatment of Retinoblastoma. Br J Radiol 1989; 60: 753-760
33. Foote RL, Genetson BR, Schombert PJ. External Beam Irradiation for Retinoblastoma: Patterns of Failure and Dose-Response Analysis. Int. J. Radiat. Oncol. Biol. Phys. 1989; 16: 823-30
34. Cassady JR, Sagermann RH, Tretter P, Ellsworth RM. Radiation Therapy in Retinoblastoma. Radiology 1969; 93: 405-409
35. Bejjani GK, Donahue DJ. Association of a suprasellar mass and intraocular Retinoblastoma, a variant of pineal Trilateral Retinoblastoma. Pediatr Neurosurg 1996 Nov; 25(5): 269-75
36. Moll AC, Imhof SM, Bouter LM, et al. Second Primary Tumors in Patients with Retinoblastoma. A Review of the Literature. Ophthalmic Genet 1997 Mar; 18(1): 27-34
37. Blach LE, Mccormick B, Abramson DH, et al. Trilateral Retinoblastoma-Incidence and Outcome: A Decade of Experience. Int. J. Radiat. Oncol. Biol. Phys. 1994 Jul; 29(4): 729-733
38. Amoaku WM, Willshaw HE, Parkes SE, et al. Trilateral Retinoblastoma. A Report of Five Patients. Cancer 1996 Aug 15; 78(4): 858-863
39. Bagley LJ, Hurst RW, Zimmerman RA, et al. Imaging in the Trilateral Retinoblastoma Syndrome. Neuroradiology

1996 Feb; 38(2): 166-170

40. Nelson SC, Friedman HS, Oakes WJ, et al. Succesful Therapy for Trilateral Retinoblastoma. Am J Ophthalmol 1992; 114(1): 23-29

41. Holladat DA, Holladay A, Montebello JF, et al. Clinical Presentation, Treatment, and Outcome of Trilateral Retinoblastoma. Cancer 1991; 67(3): 710-715

42. Rubin P, Constine LS, Williams JP. Late effect of cancer treatment: Radiation and Drug Toxicity. In. Perez CA, Brady LW (ed) Principle and Practice of Radiation Oncol ogy. New York: Lippincott-Raven 3rd ed., 1997, pp 155-211

43. Imhof SM, Mourits M, Hofman P, et al. Quantification of Orbital and Mid-facial Growth Retardation after Megavoltage External Beam Irradiation in Children with Retinoblastoma. Ophthalmology 1996; 103: 263-8

44. Kaste SC, Chen G, Fontanesi J, et al. Orbital Development in Long-Term Suvivors of Retinoblastoma. J Clin Oncol 1997; 15: 1183-9

45. Draper JG, Sander BM, Kingston JE, et al. Second Primary Neoplasm in Patient with Retinoblastoma. Br J Cancer 1986; 53: 661-71

46. Wong FL, Boice JD, Abramson DH, et al. Cancer Incidence After Retinoblastoma: Radiation Dose and Sarcoma Risk. JAMA 1997 October 15; 278: 1262-7

47. Abramson DH, Frank CM. Second Nonocular Tumor in Survivors of Bilateral Retinoblastoma: A Possible Age Effect on Radiation-related Risk. Opthalmology 1998; 105: 573-80

48. Murry EM, Werner D, Greeff EA, et al. Postradiation Sarcoma: 20 cases and a Literature review. Int. J. Radiat. Oncol. Biol. Phys.1999; 45(4): 951-61

Preliminary HDR nasopharyngeal intracavitary insertion with a modified Rotterdam nasopharyngeal applicator (RJ1) at Rajavithi Hospital.

■ Apichart Panichevaluk,M.D.,
■ Yongyut Kongthanarat,M.D.,
■ Paranee Sahatjesadakul,M.Sc.(Med. Physics)
Division of Radiation Oncology Rajavithi Hospital

Abstract:

A high dose rate Iridium-192 brachytherapy machine has been installed at Rajavithi hospital in September 1999. Nasopharyngeal intracavitary insertion is a pupular technique in brachytherapy practices so the new applicator (RJ1) was modified from originally Rotterdam nasopharyngeal applicator (designed by Prof. P. Levendag). We found that this applicator is easy to apply and require only topical anesthesia fot the insertion. This silicone applicator snuggly and comfortably fixed to the nasopharyngeal mucosa.

Introduction

Nasopharyngeal cancer is a common head and neck cancer in Asia. It is the seventh most common cancer in Thai according to the incidence of Ramathibodi hospital (1). Radiotherapy plays a major role in the treatment of this disease either with external radiation alone or combination with intracavitary brachytherapy. In the past brachytherapy usually was given in the recurrent cases, therapeutic salvage of local failure after ERT can be achieved with intracavitary irradiation of the nasopharynx(3-5). In the DDHCC Rotterdam, intracavitary irradiation has been the method of choice for boosting at the primary (6). Wang (7) reported 146 patients with primary T1-T3 of nasopharyngeal cancer a 5year actual local control 91% for boost by means of brachytherapy versus 60% for boosting by means of EBRT (p=0.0002).Pryzant et al (8) reported that in 53 patients with recurrent nasopharyngeal cancer, 5 year disease-free survival of 44% for brachytherapy versus 14% for EBRT (p=0.019) and a 5 year overall survival of 60% for brachytherapy versus 16% for EBRT (p=0.029) were observed. In Thailand there are several types of nasopharyngeal applicators in clinical use namely oral approach metallic nasopharyngeal applicator, intranasal approach rubber tube and plastic nasal tube. And also there are several techniques to apply the applicator either direct intranasal technique or posterior nasal technique. One popular intracavitary nasopharyngeal applicator is a simple silicone mould, the so-called Rotterdam applicator, inserted by posterior nasal technique.

A high dose rate Iridium-192 brachytherapy machine has been installed at Rajavithi hospital in September 1999. Nasopharyngeal carcinoma is a common cancer at Rajavithi hospital so a new applicator (RJ1) was modified from originally Roderdam nasopharyngeal applicator .

Material and Methods

1. Silicone tube with a outer diameter4mm. and inner diameter of 2mm.
2. Primer and adhesive.
3. All the treatment were done in out patient setting.
4. HDR Iridium-192 Machine by WD-HDR Remote Afterloading System for Brachytherapy (GUANG Weida Medical Apparatus).(fig.1)
5. Treatment planning.



Figure1. HDR Iridium-192 Machine by WD-HDR Remote Afterloading System for Brachytherapy (GUANG Weida Medical Apparatus)

•There were 9 nasopharyngeal cancer patients treated by RJ1 nasopharyngeal applicator (fig.2) at Rajavithi hospital. Among those patients there are 8 new diagnosed nasopharyngeal cancer patients and one recurrent case. The fresh cases are treated by combination of external irradiation and intracavitary nasopharyngeal brachytherapy but the recurrent case are treated by using brachytherapy alone. Every patients have to see radiation oncologist for selection of suitable size and shape of applicators. There are several size and shape of applicators depending on anatomical structures. The RJ1 nasopharyngeal applicator can also be customized for each patient by using silicone tube , primer and adhesive. It can be clean and sterilized several times. This device can be easily introduced under topical anesthesia (fig.3) after that subsequently anterior/posterior and lateral x-ray film are taken for the purpose of orthogonal reconstruction and the planning and dose calculation is done by computerized planning system. The patient is then treated according to the plan.

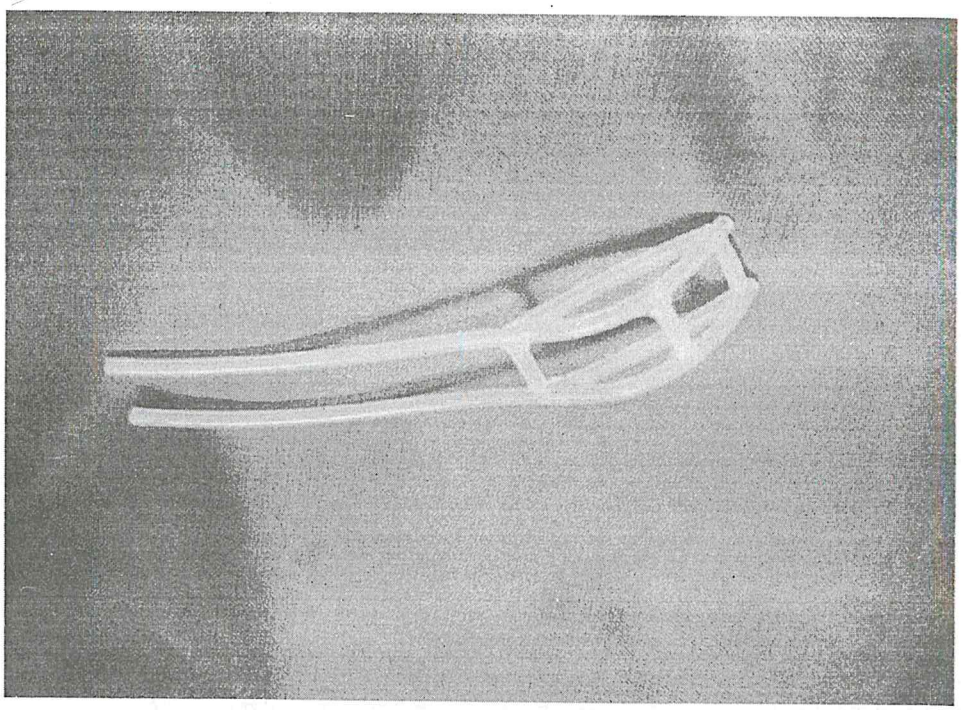

Figure2. RJ1 nasopharyngeal applicator

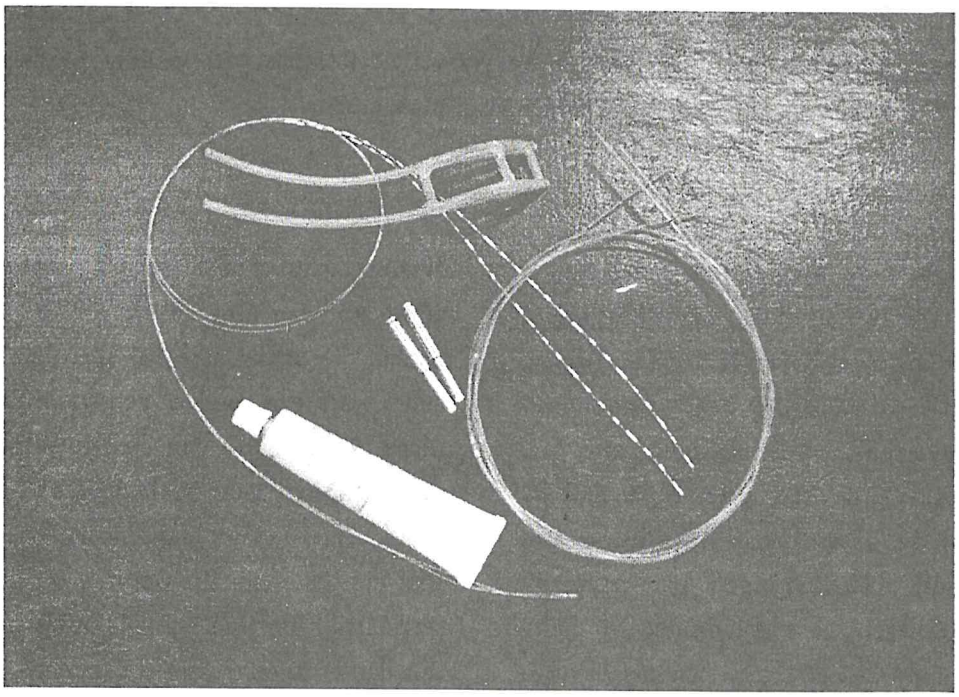

Figure3. sets of devices for HDR nasopharyngeal intracavitary insertion with modified Roderdam nasopharyngeal applicator (RJ1) at Rajavithi hospital.

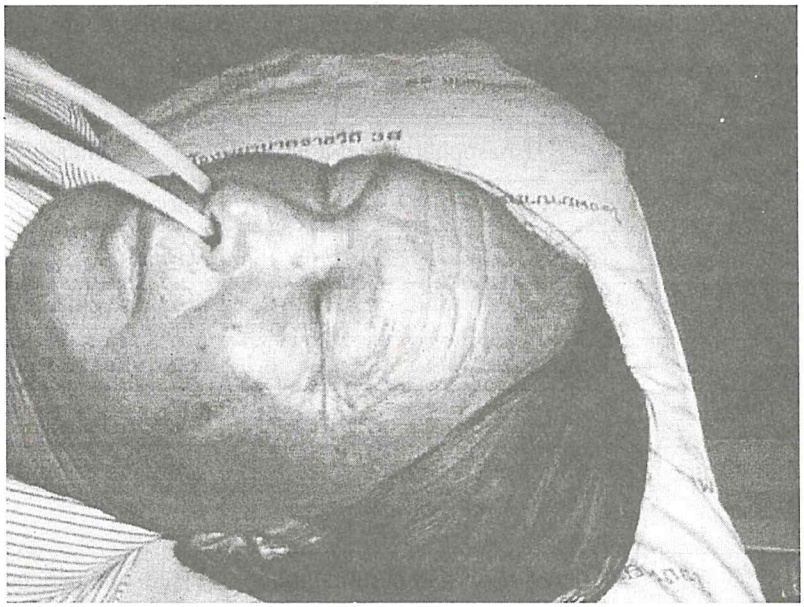

Figure 4. patient with RJ1 nasopharyngeal applicator

Result

About 5 months of experience in using this RJ1 applicator we found that there are some differences between RJ1 nasopharyngeal applicator and rigid applicator provided by the vender (table1).

	RJ1 nasopharyngeal applicator	rigid applicator provided by the vender
Distance between 2 tube	Adjustable for different application	Fixed
Outer diameter Inner diameter	4mm. 2mm.	5.5mm. 3.5mm.
Price	Very cheap (approx. 1us$)	Very expensive (thousands of dollars)
Material	silicone	Silicone
Suitable for	Thai	European

Table1 some differences between RJ1 nasopharyngeal applicator and rigid applicator provided by the vender represents

According to intracavitary nasopharyngeal insertion procedure there are some differences between RJ1 nasopharyngeal applicator and previous applicators (table2).

	RJ1 nasopharyngeal applicator	other applicators
Procedure	easy	variable
Time to apply	Very short	variable
Material	silicone	Plastic ,rubber ,metal
Number of usage	multiple	1-2 times or multiple
Anesthesia	topical	topical
Mobilization of applicator during treatment	no	probable
Fixation	Fixed itself and permits good geometry	Fixed with balloon and difficult to control and some could not fix
Isodose distribution	symmetry	unpredictable
Distortion on CT or MRI	No	Some especially the metallic applicator

Table 2 represents differences between RJ1 nasopharyngeal applicator and previous applicators

Discussion

This RJ1 nasopharyngeal applicator is easy to apply and require a topical anesthesia and that would closely conform to the mucosa of nasopharynx. It is suitable for Thai.

References:

1. Annual report 1995, Ramathibodi Cancer Registry Faculty of Medicine Ramathibodi Hospital Mahidol University:3-5
2. Henschke UK,Helaris BS,Mohan GD. Therapy of recurrent cancer of nasopharynx. Am J Roentgenol 1963;90:386-395.
3. Suit HD,lloyd RS,Andrews JR,et al. Technique for intracavitary irradiation of the nasopharynx. Am J Roentgenol1960; 84:629-631.
4. Wang CC,Busse J,Gitterman M. A simple afterloading applicator for intracavitary irradiation of carcinoma of the nasopharynx. Radiology 1975;115:737-738.
5. Levendag PC,Visser AG,Kolkman-Deurloo IKK, et al. HDR brachytherapy with special reference to cancer of the nasopharynx. In: Mould RF,Battermann JJ,Martinez AA,et al.(eds). Brachytherapy from radium to optimization,Nucletron International B.V.Veendenaal, The Netherlands,1994.pp. 121-131.
6. Peter C. Levendag. High Dose Rate Brachytherapy for Cnacer of the Head and Neck: A textbook/ edited by Subir Nag 1994 :Futura Publishing Company,Inc. pp.239-242.
7. Wang CC.Improved local of nasopharyngeal carcinoma after intracavitary boost. Am J Clin Oncol 14(1):5-8,1991.
8. Pryzant RM,Wendt CD,Delclos L,et al. Retreatment of nasopharyngeal carcinoma in 53 patients. Int J Radiat Oncol Biol Phys 22:941-947,1992.

เครื่องแสดงภาพพื้นที่รับรังสีโดยคอมพิวเตอร์ขณะฉายรังสีรักษาผู้ป่วยด้วยรังสีพลังงานสูง

Real Time Computerized Portal Imager for High Energy Radiotherapy

■ ศุภชัย ชัยสวัสดิ์
■ ณัฐพล เลิศอนันต์พิพัฒน์
หน่วยรังสีรักษา ภาควิชารังสีวิทยา คณะแพทยศาสตร์ มหาวิทยาลัยเชียงใหม่

บทคัดย่อ

เครื่องแสดงภาพพื้นที่รับรังสีขณะฉายรังสีรักษาผู้ป่วยมะเร็งได้ถูกพัฒนาขึ้นโดยหน่วยรังสีรักษาคณะแพทยศาสตร์โรงพยาบาลมหาราชนครเชียงใหม่ เพื่อใช้ในการตรวจสอบความถูกต้อง แม่นยำของการรักษา โดยแสดงภาพพื้นที่รังสีบนลักษณะกายวิภาคของตำแหน่งที่ต้องการรักษา เครื่องมือนี้ได้ถูกสร้างขึ้นโดยใช้ 256x256 Matrix Ionization Chambers เป็นตัวนับวัดรังสี สัญญาณอนาลอกที่ได้จะถูกเปลี่ยนให้เป็นสัญญาณดิจิตอลขนาด 12 Bit แล้วส่งให้คอมพิวเตอร์ส่วนบุคคลทำการคำนวนและแสดงภาพ โดยภาพที่ได้มี Gray Shade 64 ระดับ ซึ่งสามารถเลือกปรับแต่ง Windowing และ Leveling ของภาพได้ตามความต้องการเพื่อให้ภาพที่ได้มีความคมชัดขึ้น และหลังจากนั้นสามารถเก็บภาพไว้ในคอมพิวเตอร์ เพื่อการตรวจสอบหรือเปรียบเทียบในภายหลังได้ จากการทดลองใช้งานกับหุ่นจำลองผู้ป่วย พบว่าภาพที่ได้จากเครื่องมือที่สร้างขึ้นเองนี้มีคุณภาพดีเป็นที่น่าพอใจเมื่อเปรียบเทียบกับภาพที่ได้จากการถ่ายโดยใช้ฟิลม์เอกซเรย์ซึ่งเป็นวิธีที่ใช้อยู่ปัจจุบันในหน่วยฯ

Abstract

The real time computerized portal imager was designed and constructed in Radiation Oncology Section, Faculty of Medicine, Maharaj Nakorn Chiang Mai Hospital, for radiotherapy treatment field verification. The 256 x 256 matrix ionization chambers were used as the radiation detectors. The analog signals from the detectors were converted to 12 bit digital signals. A portal image was then constructed from these digital signals by a personal computer. The obtained image with 64 gray shade could be adjusted for the desired windowing and leveling and recorded for later inspection or comparison. Comparing to the image from or dinary x-ray film technique using in our center, the quality of the one from our portal imager was better.

บทนำ

การรักษาผู้ป่วยโรคมะเร็งด้วยการฉายรังสีระยะไกลจากภายนอกนั้น ในขั้นแรกผู้ป่วยจะต้องได้รับการวางแผนการรักษา โดยจะมีการกำหนดตำแหน่งของการฉายรังสี ทิศทางและขนาดของพื้นที่รังสี จากการตรวจดูภาพทางรังสีจากเครื่องเอ็กซเรย์จำลองแผนการรักษา และเมื่อแพทย์ได้กำหนดตำแหน่งและขอบเขตของพื้นที่ที่ต้องการฉายรังสีโดยการขีดสีแสดงขอบเขตลงบนผิวหนังของผู้ป่วย หรือบนหน้ากากที่ทำขึ้นโดยเฉพาะสำหรับผู้ป่วยแต่ละรายแล้วผู้ป่วยจะมารับการฉายรังสีตามกำหนดติดต่อกันอีกหลายครั้ง ซึ่งโดยทั่วไปจะประมาณ 25-30 ครั้ง เพื่อให้ได้รับรังสีครบตามปริมาณที่ได้กำหนดไว้ ในการฉายรังสีแต่ละครั้งนั้น มีความจำเป็นอย่างยิ่ง ที่จะต้องฉายรังสีให้ตรงตามที่ได้กำหนดในขั้นตอนของการวางแผนการรักษา ซึ่งทำได้โดยการจัดท่าของผู้ป่วยให้เหมือนเดิม ฉายรังสีให้ตรงตามตำแหน่งสีที่ขีดไว้ที่ผิวหนังของผู้ป่วย จัดระยะของตำแหน่งที่รับรังสีกับแหล่งกำเนิดรังสี, จัดมุมเอียงของการฉายรังสี ให้ตรงตามที่ได้กำหนดไว้แล้ว แต่อย่างไรก็ตามควรมีการตรวจสอบความถูกต้องของการจัดตำแหน่งทุกครั้ง วิธีการตรวจสอบที่ใช้กันอยู่โดยทั่วไปนั้น สามารถทำได้โดยการถ่ายภาพพื้นที่ที่ได้รับรังสีจากเครื่องฉายรังสี โดยใช้ฟิล์มเอ็กซเรย์มารับรังสีที่ฉายทะลุผ่านตัวผู้ป่วย แล้วนำมาเปรียบเทียบกับภาพที่ถูกต้อง ซึ่งได้จากฟิล์มที่ถ่ายจากเครื่องเอ็กซเรย์ขณะวางแผนการรักษาว่ามีตำแหน่งตรงกันหรือไม่

การตรวจสอบโดยการถ่ายภาพลงบนฟิล์มนั้นสามารถทำได้โดยง่าย แต่ยังมีข้อจำกัดอยู่หลายประการดังนี้

◉ ภาพที่ได้มี Contrast ต่ำ เนื่องจากรังสีที่ใช้ในการรักษาโรคมะเร็งนั้นมีพลังงานสูงกว่ารังสีเอ็กซ์ที่ใช้ในงานรังสีวินิจฉัยมาก รังสีจะสามารถผ่านกระดูกได้ดีใกล้เคียงกับรังสีที่ผ่านส่วนที่เป็นเนื้อเยื่อ จึงทำให้ภาพที่ถ่ายได้มีระดับความเข้มของส่วนที่เป็นกระดูกใกล้เคียงกับส่วนที่เป็นเนื้อเยื่อ ถึงแม้จะมีการพยายามปรับปรุงคุณภาพของภาพที่ได้จากฟิล์มแต่ผลที่ได้ก็ยังไม่ค่อยดีเท่าใดนัก

◉ ต้องเสียเวลารอนานกว่าจะได้ภาพออกมา เพราะต้องนำฟิล์มที่ถ่ายเสร็จแล้ว ไปผ่านกระบวนการล้างฟิล์มเสียก่อน

◉ สิ้นเปลืองค่าใช้จ่ายในการถ่ายภาพแต่ละครั้งสูง ทั้งค่าฟิล์ม และน้ำยาล้างฟิล์ม

◉ มีความยุ่งยากในการจัดเก็บและค้นหาภาพจากแผ่นฟิล์มเอ็กซเรย์ ที่ถ่ายไว้แล้ว

ได้มีการพยายามหาวิธีถ่ายภาพให้มีคุณภาพสูงขึ้นโดยการทำภาพให้อยู่ในรูปแบบของสัญญาณดิจิตอล เพื่อสามารถนำไปจัดการ หรือปรับปรุงคุณภาพต่อไปได้โดยใช้เครื่องคอมพิวเตอร์ เช่นการถ่ายภาพจากฟิล์มด้วยกล้องทีวี หรือสแกนฟิล์มด้วยเครื่อง Densitometer แล้วนำข้อมูลที่ได้ไปปรับปรุงต่อในคอมพิวเตอร์ แต่จะเห็นว่าภาพที่ได้เหล่านี้ยังคงต้องเริ่มต้นที่ฟิล์มเช่นเดิม นอกจากนี้ยังมีการนำแผ่นฟิล์มที่เคลือบด้วย Europium activated barium fluorohalide compounds [1] ซึ่งทำหน้าที่เป็นตัวจับพลังงาน(energy traps) เมื่อถูกรังสี มาถ่ายภาพแล้วจึงนำมาสแกนด้วยแสงเลเซอร์เพื่อให้คายพลังงานออกมาในรูปของแสงสว่าง ซึ่งสามารถตรวจจับเป็นสัญญาณอนาลอก แล้วจึงเปลี่ยนให้เป็นดิจิตอลต่อไป

สำหรับการถ่ายภาพที่เป็นลักษณะ On-Line หรือ Real Time นั้น ให้ภาพได้เร็วกว่ามาก จึงเป็นวิธีที่เหมาะสมที่สุด ที่ใช้ในการตรวจสอบตำแหน่งของการฉายรังสี การพัฒนาระบบนี้ได้แบ่งเป็นสองแนวทาง คือ การเลือกใช้แผ่นวัสดุที่สามารถเรืองแสงได้เมื่อได้รับรังสี metal plate/phosphor screen [2],[3] นำมาใช้เป็นตัวสร้างภาพเรืองแสง แล้วใช้กล้องทีวีทำหน้าที่สแกนภาพนั้น เพื่อที่จะเปลี่ยน เป็นสัญญาณดิจิตอล แล้วจึงส่งให้เครื่องคอมพิวเตอร์จัดการต่อไป หรืออีกวิธีหนึ่งจะใช้หัววัดรังสี อาจจะเป็น silicon diode หรือ Ionization Chamber [4] เป็นตัวรับรังสี เพื่อนำสัญญาณมาสร้างภาพโดยตรง อาจใช้การกวาดเก็บข้อมูลของหัววัดรังสีแบบเชิงกลก็ได้ แต่ไม่ค่อยดีนัก ถ้าต้องการหลีกเลี่ยงการใช้ระบบกลไกช่วยในการเก็บข้อมูล จะต้องใช้หัววัดรังสีเป็นจำนวนมาก จัดเรียงกันแบบ Matrix โดยหัววัดรังสีหนึ่งตัวจะเก็บข้อมูล

สำหรับการแสดงภาพหนึ่งจุด (pixel) สัญญาณที่ได้จะถูกเปลี่ยนเป็นดิจิตอลเพื่อนำเข้าเครื่องคอมพิวเตอร์เช่นเดียวกัน

จากการพิจารณาวิธีการต่าง ๆ ดังกล่าวมาแล้ว จึงได้เลือกวิธีการที่ใช้ Matrix Ionization Chamber เป็นตัวรับรังสีซึ่งจะทำให้ได้ประสิทธิภาพสูงสุด ถึงแม้จะมีความยุ่งยากมากกว่าวิธีอื่น โดยมุ่งหวังที่จะสามารถสร้างเครื่องมือที่มีราคาแพงหลายล้านบาทขึ้นใช้ได้เองในประเทศไทย เป็นการประหยัดงบประมาณของประเทศ

วัสดุอุปกรณ์และวิธีการ

การออกแบบสร้าง Matrix Ionization Chamber

ในการศึกษานี้ได้เลือกใช้หัววัดรังสีชนิดIonization Chamber เป็นตัวเก็บข้อมูลภาพเนื่องจากเป็นวิธีการที่จะได้สัญญาณไฟฟ้าออกมาโดยตรงกว่าวิธีอื่น ไม่ต้องเปลี่ยนเป็นรูปแบบอื่นก่อน เมื่อได้เลือก ใช้ Ionization Chamber เป็นตัวตรวจจับรังสีแล้ว สิ่งที่ได้พิจารณาต่อไปก็คือวิธีการกวาดเก็บข้อมูลเพื่อการสร้างภาพโดยไม่ใช้ระบบกลไก ซึ่งจำเป็นต้องใช้ Ionization Chamber จำนวนมาก เรียงกันเป็นแบบ Matrix โดยแต่ละ Chamber จะเก็บข้อมูลสำหรับแต่ละ Pixel ของภาพ ภาพที่สร้างขึ้นมามีรายละเอียดของ Pixel อย่างน้อย 256x256 จุด ซึ่งหมายความว่าจะต้องมี Ionization Chamber จำนวน 256x256 Chambers ด้วย

หลักการอย่างง่ายของ Ionization Chamber ก็คือ รังสีสามารถทำให้ตัวกลางที่มันวิ่งผ่านไปเกิดการแตกตัวเป็นไอออนบวก และไอออนลบได้ สามารถวัดหรือเปรียบเทียบปริมาณรังสีเหล่านี้ได้จากการวัดหรือเปรียบเทียบปริมาณของไอออนที่เกิดขึ้น ซึ่งสามารถทำได้โดยสร้างสนามไฟฟ้าคลุมบริเวณที่ต้องการนับวัดปริมาณของไอออนที่เกิดขึ้น ไอออนเหล่านั้นจะถูกดึงโดยสนามไฟฟ้าทำให้เกิดเป็นกระแสไฟฟ้าไหลในวงจร กระแสไฟฟ้าที่เกิดขึ้นนี้จะสัมพันธ์กับปริมาณของรังสีที่ต้องการนับวัด หัววัดรังสีชนิดที่เป็น Ionization Chamber ส่วนใหญ่จะมีลักษณะเป็นทรงกระบอกปลายปิด ภายในจะมีแกนอยู่ตรงกลาง ทั้งแกนกลางและผนังของทรงกระบอก จะทำหน้าที่เป็นขั้วไฟฟ้าสำหรับสร้างสนามไฟฟ้า ตัวกลางที่อยู่ภายในอาจเป็นอากาศธรรมดา หรืออาจบรรจุแกสบางอย่างเข้าไปเพื่อให้มีประสิทธิภาพสูงขึ้นก็ได้ นอกจากนี้ Ionization Chamber ยังสามารถเกิดขึ้นได้เพียงใช้แผ่นโลหะสองแผ่นวางขนานกัน โดยให้แผ่นโลหะทั้งสองต่อเข้ากับขั้วไฟฟ้าเพื่อสร้างสนามไฟฟ้า เมื่อมีรังสีวิ่งผ่านตัวกลางระหว่างแผ่นโลหะทั้งสองนี้ ไอออนที่เกิดขึ้นก็จะถูกดึงไปนับวัดได้

เมื่อสามารถใช้แผ่นโลหะขนานกันทำเป็น Ionization Chamber ได้ ก็จะสามารถสร้าง Matrix Ionization Chamber ได้โดยง่าย ในการสร้าง Matrix Ionization Chamber เพื่อใช้งานจริง สำหรับสร้างภาพที่มีจำนวนจุดขนาด 256x256 จุดนั้น จะต้องมีจำนวนแถวของแผ่นโลหะจำนวน 256 แถวด้วย พื้นที่ที่ต้องการใช้ในการถ่ายภาพมีขนาดประมาณ 30x30 ซม.^{2} ดังนั้นขนาดของแผ่นโลหะจำนวน 256 แผ่นวางเรียงกันในระยะประมาณ 30 ซม. นั้นจะต้องมีขนาดเล็กประมาณ 1 มม. เท่านั้น ซึ่งจะมีผลโดยตรงกับขนาดของสัญญาณไฟฟ้าที่วัดได้ เนื่องจากโอกาสที่จะเกิดไอออนในปริมาตรเล็ก ๆ นี้ มีไม่มากนัก วิธีที่จะช่วยให้ได้ไอออนปริมาณมากขึ้นก็คือการเลือกหาตัวกลางที่มีความหนาแน่นของโมเลกุลสูงขึ้น บรรจุระหว่างแผ่นวงจรพิมพ์นี้ เพื่อให้ตัวกลางได้มีโอกาสถูกกระทำโดยรังสีได้มากขึ้นในปริมาตรเล็ก ๆ นี้ ในการวิจัยนี้ได้บรรจุ Isooctane (2,2,4 - Trimethyl Pentane) สารเคมีที่นิยมใช้ในหัววัดรังสีแบบ Liquid Ionization Chamber ลงในช่องว่างระหว่างแผ่นวงจรพิมพ์ทั้งสอง สารนี้มีสภาพเป็นของเหลว ปกติไม่นำกระแสไฟฟ้า

Matrix Ionization Chamber ที่มี Isooctane บรรจุอยู่ภายในดังกล่าวมาแล้ว ถือได้ว่าเป็นส่วนที่สำคัญส่วนหนึ่งของเครื่อง เพราะจะเป็นด่านแรกที่ใช้รับรังสีเพื่อนำข้อมูลที่ได้มาสร้างเป็นภาพ

นอกจากนั้นจะต้องมีส่วนประกอบอื่น ๆมาต่อร่วมด้วย ซึ่งจะมีทั้งการควบคุม และรับข้อมูลที่เป็นสัญญาณไฟฟ้าไปประมวลผล เครื่องถ่ายภาพที่ได้

สร้างขึ้น สามารถแบ่งเป็นสองส่วนใหญ่ ๆ คือ

1) ส่วนที่อยู่ในห้องฉายรังสี ประกอบด้วย

- 256 x 256 Channel Matrix Ionization Chamber ซึ่งมีขนาดของพื้นที่รับรังสีประมาณ 30 x 30 ซม.^{2}
- วงจร Electrometer จำนวน 256 ชุด พร้อมชุดควบคุมและขับสัญญาณ Analog
- วงจรขับ DC. High Voltage ให้กับ Ionization Chamber จำนวน 256 ชุด พร้อมวงจรควบคุม
- ชุดต่อเชื่อมสัญญาณกับเครื่องคอมพิวเตอร์
- ภาคจ่ายไฟตรงให้กับวงจรทั้งหมด

2) ส่วนที่อยู่ภายในห้องควบคุมการฉายรังสี ประกอบ ด้วยคอมพิวเตอร์ IBM PC compatible 1 ชุด ควรจะเป็นรุ่น 486 ขึ้นไป ที่สามารถแสดงผลบนจอภาพในโหมด 800x600 จุด ที่ 256 สีได้ และมีแผงวงจร ADC ขนาด 12 Bit และแผงวงจร Interface เฉพาะงาน อีก 1 ชุด ภายในเครื่องคอมพิวเตอร์

ผลการวิจัยและการวิจารณ์ผล

ในการประกอบส่วนของ matrix ionization chamber นี้ จะต้องจัดให้แผ่นทองแดงทั้งสองขนานกันจริง ๆ ถ้าระยะห่างในแต่ละส่วนไม่เท่ากัน จะมีผลให้ค่าเฉลี่ยของสัญญาณที่วัดได้แตกต่างกัน เพราะส่วนที่ห่างมากกว่าหมายถึงขนาดของ Chamber ที่มีปริมาตรมากกว่า จะทำให้ได้สัญญาณไฟฟ้าที่แรงกว่า ซึ่งจะมีผลไปถึงคุณภาพของภาพที่ได้ออกมา จะมีน้ำหนักความดำของภาพแตกต่างกัน นอกจากนี้การใส่ Isooctane เข้าไปก็จะต้องเต็มพอดี ไม่มีที่ว่างหรือฟองอากาศ หรือใส่มากไปอาจไปดันให้แผ่นวงจรพิมพ์โป่งหรือพองออกมา ซึ่งจะมีผลกับความสม่ำเสมอของภาพได้เหมือนกัน ปัญหาอีกอย่างหนึ่งที่พบก็คือน้ำหนักความดำของภาพจะผิดปกติไป เมื่อมีการเอียง Chamber เพื่อถ่ายภาพรังสีในมุมต่าง ๆ เนื่องจากระยะห่างของแผ่นวงจรพิมพ์เพียง 1 มม. ถ้ามีความดันทำให้ห่างออกจากกันเพิ่มขึ้นอีกเพียง 0.1 มม. เท่านั้น หมายถึงผิดไปถึง 10 เปอร์เซนต์ ได้มีการแก้ไขในเรื่องนี้โดยนำแผ่นอลูมิเนียมขนาดใหญ่เต็มพื้นที่ของ Chamber ทั้งหมดหนา 5 มม. สองแผ่นวางประกบหนีบแผ่นวงจรพิมพ์ไว้ สามารถแก้ไขปัญหาเหล่านี้ได้โดยไม่ลดคุณภาพของภาพ เพราะรังสีที่ใช้มีพลังงานสูงพอที่จะทะลุผ่านแผ่นอลูมิเนียมนี้ได้โดยง่าย การใช้แผ่นอลูมิเนียมมาหนีบแผ่นวงจรพิมพ์ดังกล่าวนี้ยังมีผลพลอยได้เกิดขึ้นอีกด้วย คือแผ่นอลูมิเนียมสามารถช่วยกรองรังสีที่ไม่ได้วิ่งมาจากแหล่งกำเนิดรังสีโดยตรงออกไปด้วย ผลก็คือจะทำให้ภาพที่ได้มีคุณภาพสูงขึ้น กล่าวคือรังสีที่วิ่งเป็นเส้นตรงผ่านตัวผู้ป่วยแล้วเข้ามาใน Ionization Chamber โดยตรงจะเป็นข้อมูลของภาพที่ต้องการอย่างถูกต้องแท้จริง ในขณะเดียวกันอาจมีรังสีบางส่วนที่วิ่งแฉลบไปในทิศทางอื่น หรือสะท้อนจากที่อื่นเข้ามาใน Ionization Chamber รังสีเหล่านี้ถึงแม้จะมาจากแหล่งกำเนิดรังสีเดียวกัน แต่ผลของการชนแล้วแฉลบหรือสะท้อนออกมา จะทำให้พลังงานของรังสีนั้นลดลง ซึ่งอาจไม่เพียงพอที่จะทะลุผ่านแผ่นอลูมิเนียมได้ รังสีเหล่านี้เป็นส่วนที่ไม่ต้องการเพราะไม่ได้วิ่งจากแหล่งกำเนิดรังสีผ่านตัวผู้ป่วย แล้วเข้ามาใน Ionization Chamber โดยตรง

การทดลองถ่ายภาพจากเครื่องที่ได้สร้างขึ้นมานี้ ในครั้งแรกจะได้ภาพที่มีคุณภาพต่ำมาก เนื่องจากสัญญาณที่ได้จาก Ionization Chamber ที่มีขนาดปริมาตรเล็กมากคือประมาณ 1 ม.ม^3 นั้นมีน้อยมาก ต้องพยายามปรับปรุงวงจรให้มีสัญญาณรบกวนน้อยที่สุด แล้วเพิ่มอัตราขยายขึ้น, มีการปรับปรุงทางซอฟต์แวร์เกี่ยวกับขั้นตอนของการจัดเก็บข้อมูลจาก Ionization Chamber, เพิ่มการทำ Background Subtraction และการทำ Air Calibration เพื่อหา Correction Factor ของ Chamber แต่ละจุด, รวมทั้งการทำ Neighborhood Averaging จึงได้ภาพออกมาชัดเจนดีขึ้น

ภาพที่ 1 เป็นภาพของเครื่องถ่ายภาพรังสีที่สร้างขึ้น ขณะทำการทดลองถ่ายภาพจากส่วนหัวของ Rando Phantom แทนผู้ป่วยจริง โดยใช้รังสีจากเครื่องฉายรังสีโคบอลต์-60 ภาพที่ได้จากการใช้เครื่องฉายรังสี

ชนิดนี้ จะมีความคมชัดของภาพไม่ดีนัก เพราะแหล่งกำเนิดรังสีที่ใช้มีขนาดใหญ่ (1.5x1.5 ซม^2) จะเกิดเงามัวในภาพมากกว่าเครื่องฉายรังสีชนิดเครื่องเร่งอนุภาค ซึ่งมีขนาดของจุดกำเนิดรังสีเพียง 1 มม.^{2} เท่านั้นแต่การถ่ายภาพจากเครื่องเร่งอนุภาค จะต้องปรับปรุงจังหวะในการเก็บข้อมูลให้สัมพันธ์กับจังหวะของการปล่อยรังสีออกมาแบบไม่ต่อเนื่อง ในภาพที่ 2A เป็นภาพที่ถ่ายโดยใช้ฟิล์มเอ็กซเรย์ จะเห็นว่าภาพที่ได้มีรายละเอียดของภาพสูงกว่า ภาพที่ถ่ายโดยใช้เครื่องที่สร้างขึ้นดังในภาพที่ 2B เนื่องจากเครื่องที่สร้างขึ้นมีจำนวนจุดของภาพขณะเก็บข้อมูลเพียง 256 x 256 จุด เท่านั้นจึงมี Spatial Resolution ไม่ดีเท่าภาพที่ถ่ายจากฟิล์มเอ็กซ์เรย์ แต่ในงานทางรังสีรักษานั้นต้องการดูเพียงขอบเขต หรือตำแหน่งของลำรังสีที่ใช้รักษาเท่านั้น ไม่ได้ต้องการใช้ในการวินิจฉัยโรค ซึ่งต้องการความคมชัดและรายละเอียดสูง ดังนั้นภาพจากเครื่องที่สร้างขึ้นจึงได้เปรียบกว่าทางด้านความชัดเจนของภาพ มี Contrast ดีกว่าภาพที่ได้จากการใช้ฟิล์มเอ็กซ์เรย์ นอกจากนี้ยังสามารถเลือกปรับ Window Width และ Window Level ของการแสดงภาพจากข้อมูล 12 Bit มาเป็น 64 Gray Shade ได้อย่างอิสระตามต้องการ ดังแสดงในภาพที่ 3 จะเห็นว่าภาพที่ถ่ายในครั้งเดียวกันนั้นสามารถนำมาแสดงผลที่ Contrast ต่าง ๆ กันได้ตามความต้องการ ซึ่งไม่สามารถทำได้โดยใช้การถ่ายด้วยฟิล์มเอ็กซ์เรย์ นอกจากนี้ยังสามารถพิมพ์ภาพที่ถ่ายมาได้อีกด้วย โดยใช้เครื่องพิมพ์แบบเลเซอร์ที่สามารถพิมพ์ได้อย่างน้อย 600 dpi ภาพที่พิมพ์ออกมานี้สามารถเลือกปรับแต่งความชัดเจนของภาพได้จากหน้าจอคอมพิวเตอร์จนพอใจเสียก่อน แล้วจึงสั่งพิมพ์ ก็จะได้ภาพที่มีระดับความชัดตามที่ต้องการได้

สำหรับเวลาที่ใช้ในการถ่ายภาพโดยเครื่องถ่ายนี้ประมาณ 7 วินาที ซึ่งเป็นเวลาที่คงที่ไม่ขึ้นกับความแรงของเครื่องฉายรังสี เพราะเป็นเวลาที่ใช้ในการสแกนข้อมูล 256x256 จุด เมื่อสแกนเสร็จแล้วจะใช้เวลาคำนวนสร้างภาพน้อยกว่า 1 วินาที ถือได้ว่าได้ภาพออกมาทันทีที่สแกนเสร็จ ส่วนเวลาที่ใช้ในการถ่ายด้วยฟิล์มเอ็กซ์เรย์นั้นจะขึ้นอยู่กับความไวหรือชนิดของฟิล์ม และความแรงของเครื่องฉายรังสี คือถ้าเครื่องฉายมีความแรงมาก (Output สูง) จะใช้เวลาน้อยลง แต่ที่สำคัญกว่าจะได้เห็นภาพต้องรอขั้นตอนการล้างฟิล์ม รวมเวลาแล้วอย่างเร็วประมาณ 2 นาที

สรุป

ผลการทดลองถ่ายภาพส่วนหัวของ Rando Phantom โดยเครื่องถ่ายภาพพื้นที่รับรังสีพลังงานสูงที่ใช้สำหรับรักษาผู้ป่วยโรคมะเร็ง ที่ได้สร้างขึ้นมานี้ เมื่อเปรียบเทียบกับการถ่ายโดยใช้ฟิล์มเอ็กซ์เรย์แล้ว ให้แพทย์รังสีรักษาตรวจสอบเปรียบเทียบดู ปรากฏว่าภาพจากเครื่องถ่ายที่ได้สร้างขึ้นมานี้มีคุณภาพ เป็นที่น่าพอใจมาก เห็นสมควรที่จะพัฒนาต่อไปโดยการติดตั้งเครื่องถ่ายภาพนี้เข้ากับเครื่องฉายรังสีเพื่อทดลองใช้งานจริงกับผู้ป่วย หาแนวทางพัฒนาทั้งทางฮาร์ดแวร์ และทางซอฟต์แวร์เพื่อเพิ่มคุณภาพของภาพและให้สามารถใช้ถ่ายภาพจากเครื่องฉายรังสีที่เป็นเครื่องเร่งอนุภาคได้ดียิ่งขึ้น เนื่องจากเครื่องเร่งอนุภาคมีสัญญาณรบกวนสูงขณะทำงาน และรังสีที่ปล่อยออกมาไม่เป็นแบบคงที่ต่อเนื่องเหมือนกับเครื่องฉายรังสีโคบอลต์-60 นอกจากนี้ควรมีการพัฒนาทางซอฟต์แวร์ที่เกี่ยวกับการประยุกต์ ให้เกิดประโยชน์ในการใช้งานจริงให้กว้างขวางมากขึ้น

นอกจากนี้ยังพบว่ามีงานวิจัยที่นำเครื่องถ่ายภาพแบบใช้ Matrix Ionization Chamber ชนิดนี้มาใช้ประโยชน์ทางด้านอื่นด้วยนอกเหนือจากงานตรวจสอบตำแหน่งของการฉายรังสีดังกล่าวแล้ว คือนำมาใช้ในการวัดปริมาณรังสีที่ผ่านตัวผู้ป่วยออกมา [5] เพื่อช่วยในการตรวจสอบปริมาณรังสีที่ผู้ป่วยได้รับอย่างแท้จริงอีกด้วย

กิตติกรรมประกาศ

โครงงานนี้ได้รับทุนอุดหนุนการวิจัย พัฒนาและวิศวกรรม จากศูนย์เทคโนโลยีอิเล็กทรอนิคส์และคอมพิวเตอร์แห่งชาติ สำนักงานพัฒนาวิทยาศาสตร์และเทคโนโลยีแห่งชาติ

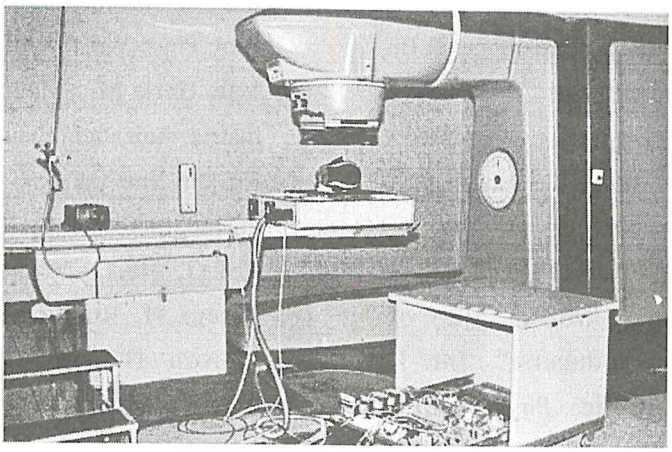

รูปที่1 ภาพเครื่องถ่ายภาพรังสีพื้นที่รับรังสีที่สร้างขึ้น ขณะทำการทดลองถ่ายภาพส่วนหัวของ Rando Phantom โดยใช้เครื่องฉายรังสีโคบอลต์

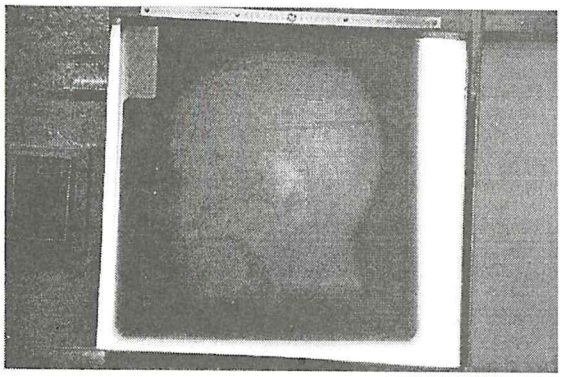

(a)

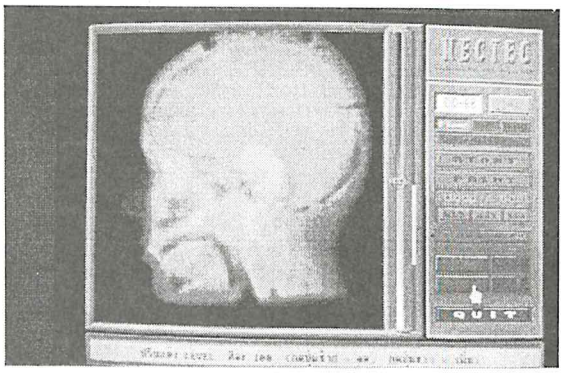

(b)

รูปที่ 2 ภาพส่วนหัวของ Rando Phantom (a) ถ่ายโดยใช้ฟิลม์เอกซเรย์ (b) ถ่ายโดยเครื่องถ่ายภาพพื้นที่รับรังสีที่สร้างขึ้น

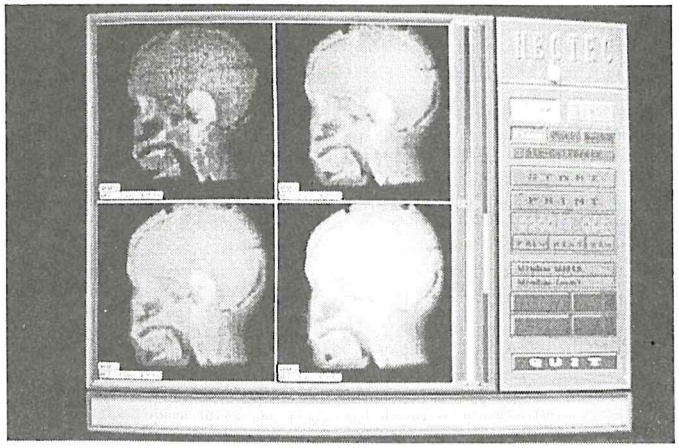

รูปที่ 3 ภาพจากเครื่องถ่ายภาพพื้นที่รับรังสี แสดงให้เห็นภาพที่ถูกปรับให้มี contrast ต่าง ๆกันได้ตามต้องการ โดยการใช้คอมพิวเตอร์จัดการ

เอกสารอ้างอิง

(1) Raymond M. Wilenzick, Christopher R.B. Merritt, Stephen Balter. 1987. "Megavoltage portal films using computed radiographic imaging with photostimulable phosphors." Med. Phys. Vol.14, No.3, pp.389-392.

(2) John W. Wong and others. 1990. "On-line radiotherapy imaging with an array of fiber-optic image reducers." Int. J. Radiation Oncology Biol. Phys. Vol.18, No.6, pp.1477-1484.

(3) Visser, A.G. and et al. 1990. "Performance of a prototype fluoroscopic radiotherapy imaging system." Int. J. Radiation Oncology Biol. Phys. Vol.18, pp.1477-1484.

(4) Van Herk M., Meertens H. 1988. "A matrix ionization chamber imaging device for on-line patient setup v erification during radiotherapy." Radiother. Oncol. Vol.11, No.3, pp.369-378.

(5) Essers M, Boellaard R, van Herk M, Lanson H and Mijnheer B. 1996 "Transmission dosimetry with a liquid-filled electronic portal imaging device." Int. J. Radiation Oncology Biol. Phys. Vol.34, No.4, pp. 931-941.

TANGENTIAL FIELD SETTING TOOL FOR BREAST IRRADIATION

■ Seni RARUEN, MSc.1
National Cancer Institute, Bangkok, Thailand.

Purpose/Objective:

To design and construct a tool for accurate set up and planning of tangential fields irradiation in breast cancer patients.

Material and method:

A tool for tangential fields setting in breast irradiation is made of acrylic sheet of various thickness using pin and arch principle. Two pins are set perpendiculary, and the third one is set as a front pointer. All pins are set on an adjustable arch. The pins and arch set is attached on the axis between two arms of caliper and on the caliper axis, an angle meter is attached to read the axis angle. When the wall and ceiling lasers are aligned on the perpendicular pins, while two arms of caliper are placed along the chestwall separation of the breast, the gantry angles of medial and lateral tangential fields are determined by the axis angle and breast thickness.

Results:

The tool is used to set up and plan for tangential field irradiation of 66 breast cancer patients. The gantry angles of lateral tangential field, medial tangential field and the angle between the two fields are measured and calculated by the tool. The results show that the difference of measured and calculated values are within 0-2 degrees from the angles set by simulator. No significant difference of right breast and left breast are found.

Conclusion:

A simple tangential field setting tool for breast irradiation has been constructed and using at the National Cancer Institute of Thailand with satisfied application in accuracy and practicality.

INTRODUCTION

Radiation therapy is an effective treatment for early carcinoma of the breast [1]. The application for a primary local treatment for early carcinoma of the breast acquires high levels of local tumor control and good cosmetic results. A number of important technical factors have been shown to influence the likelihood of fulfilling these requirements [2]. Because of the highly complex target volume irradiation, breast with or without the reginal lymph nodes, internal mammary lymph nodes, axilla and supraclavicular lymph nodes, a number of techniques have been developed to produce uniform dose distribution for this treatment. However, a pair of medial and lateral tangential fields are essential to irradiate chest wall for most reports [1-10].

It is very complicated to set up a breast for irradiation without CT slices or other tools. In this report a tool for set up and planning for tangential fields irradiation of the breast is designed and constructed. Using this tool, the patient's breast is accurately set up with simplified setting and somewhat less time consuming.

MATERIAL AND METHOD

A tool for tangential fields setting in breast irradiation is made of acrylic sheet of various thickness using pin and arch principle. Two pins are set perpendiculary on an adjustable arch. The arch is attached on the third pin, which is the front pointer pin. The front pointer is divided into two parts, the lower part is adjusted to set the depth of isocenter under the skin. The pin and arch set is attached on the axis between two arms of caliper, and on the caliper axis a commercial angle meter is attached to read the axis angle.

The tangential fields are positioned to encompass the entire breast, lower axilla and chestwall. They may extend to include the internal mammary lymph nodes. To include the nodes, the entrance of medial tangential field is typically placed about 3 cm contralateral to midline [6]. The procedure for the tangential field setting is described in the following sequence.

1. The patient lies supine on the breastboard which is placed on the simulator couch with the ipsilateral arm extended above the head to avoid the exposure of primary beam. The breastboard is raised up until the sternum is parallel to the horizontal plane to make the edge of entrance and exit beams parallel to the horizontal plane and coincide. The midline of the patient is also parallel to central axis of the simulator. In our technique for tangential fields, the inferior half of 45 degree wedges are used to irradiate with fall off of superior half of the beam.

2. The chestwall separation (a) is measured by two arms of caliper of the tool. The separation is divided into bisector by the front pointer pin. The mark on skin for isocenter is demonstrated at the tip of front pointer where the perpendicular line to bisector of the chestwall separation line and the skin intersect. The thickness of the breast (b), the length of perpendicular line, is determined by reading on the scale of the front pointer when the arms of caliper are placed along the edges of medial and lateral tangential fields and the front pointer tip is contacted to skin. At this setting

condition, the angle of tool axis which is the angle between chestwall separation line and the horizontal plane (α) is read from the angle meter (Fig. 1).

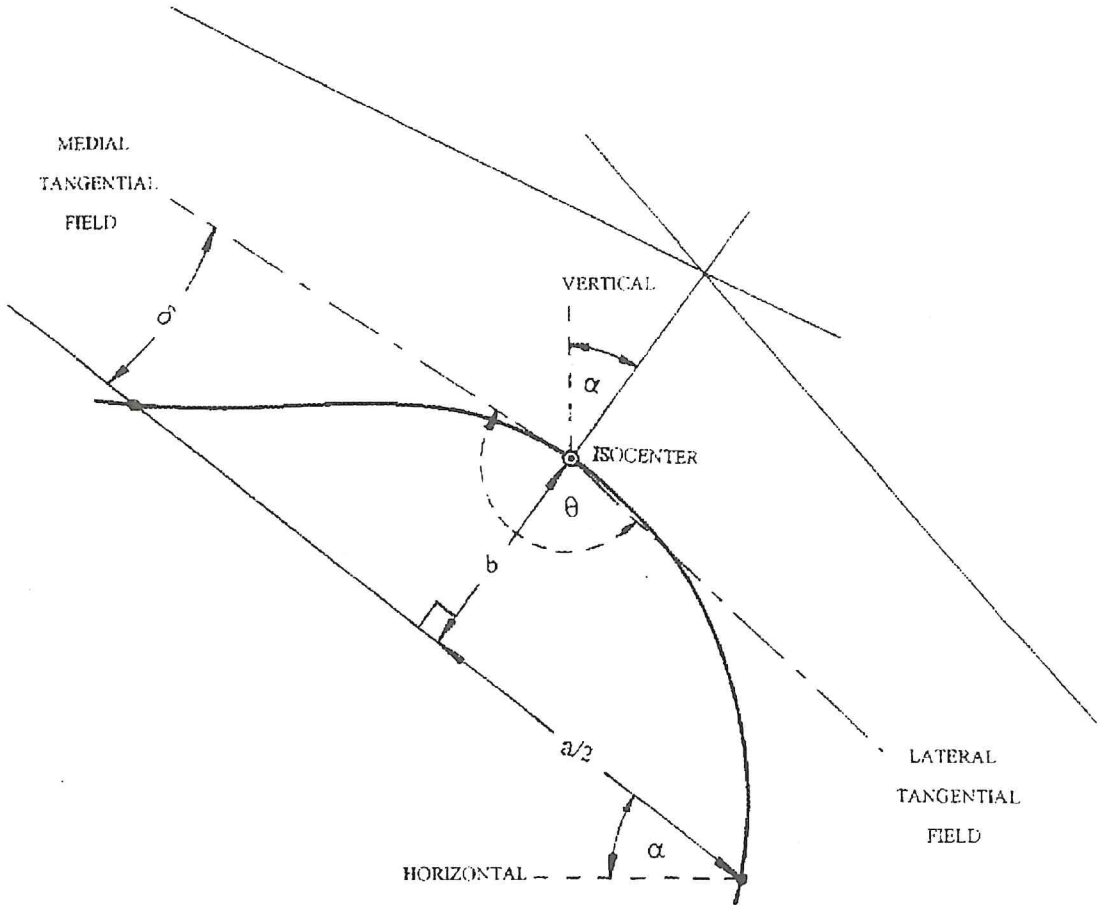

Fig. 1. Transverse patient plane containing the tangential field isocenter. The chestwall separation a , chestwall angle α , and breast thickness b are measured parameter. The breast thickness b is perpendicular distance from the bisector of separation line intersects to skin. The angle δ is half the divergence angle of the width of tangential fields.

3. The tungsten wire is placed on the opposite side of the beam edge. The simulation film is taken at the gantry angle where the two edges are coincidence. When the isocenter is set at the marking point, the gantry is rotated to 90 + α degree , the lateral tangential beam edge shifts from chestwall separation line by δ, where δ is half divergence angle of the beam width.

$$\delta = \sin^{-1}\left(\frac{b}{SAD}\right)$$

SAD = source to isocenter distance

Gantry angle for lateral field = $90 + \alpha + \delta$

To achieve the angle of medial tangential field, the gantry is further rotated by $180 - 2\delta$ degree.

Gantry angle for medial field $= 90 + \alpha + \delta + (180 - 2\delta)$

$= 270 + \alpha - \delta$

4. For a large breast, the front pointer pin is adjusted to set isocenter at the depth d under the skin along the perpendicular bisector of the separation line. The arch is rotated by α, skin marks for ceiling and wall lasers are pointed at the tips of perpendicular pins, and b is the half width of the beams. The setting angles are obtained by the same calculation (Fig.2).

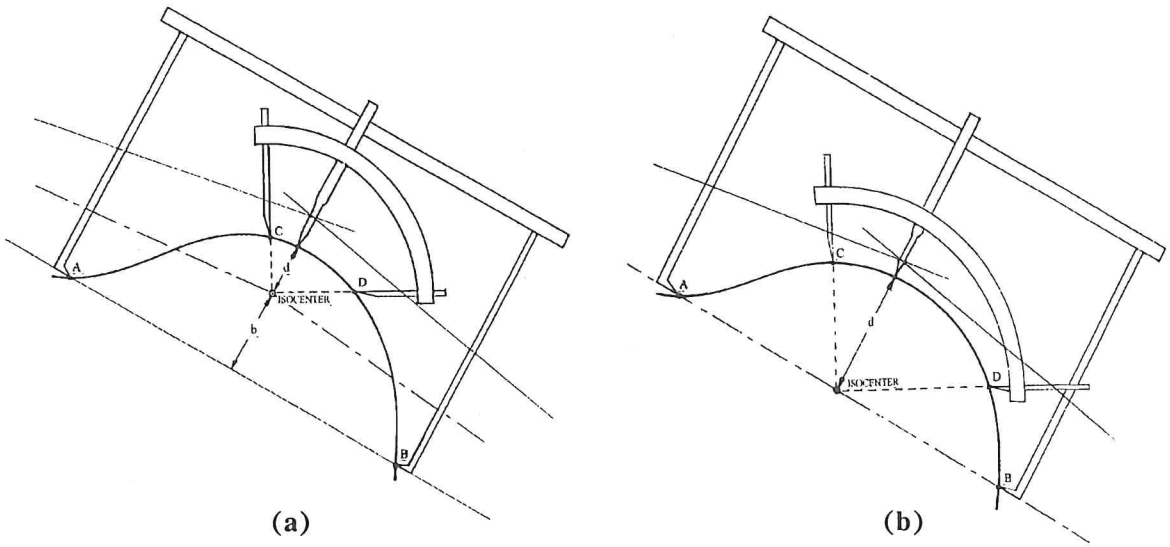

Fig. 2. Set-up geometry of the tangential fields using the tool (a) for a large breast. The distance b is the perpendicular of the isocenter to the separation line, while d is the depth of isocenter. Points A, B are the points of the edges of medial and lateral fields entrance and exit. Points C, D are the reference points for ceiling and wall lasers alignment. Fig. (b) is the set-up geometry for half beam block.

RESULT

A tool for tangential field setting for breast irradiation has been constructed. The caliper of the tool can be used to measure and set the chestwall separation from 6 to 30 cm. The breast thickness can be measured and set by front pointer pin from 0 to 14 cm. The isocenter can be set from 0 to 5.5 cm beneath the breast skin and the arch can be set from 20 to 70 degree clockwise and counter clockwise (Fig. 3). The weight of the complete set of the tool is approximately 690 grams.

Table 1. The difference of angles determined by the tool and simulator

	n	b(cm)	medial (°)	lateral (°)	θ (°)
Total	66	4.21 ± 1.19	1.03 ± 0.83	0.77 ± 0.64	1.17 ± 0.74
Rt breast	30	4.10 ± 1.13	0.87 ± 0.72	0.92 ± 0.71	1.05 ± 0.64
Lt breast	36	4.31 ± 1.24	1.16 ± 0.90	0.66 ± 0.55	1.26 ± 0.81
		NS,p = 0.47	NS,p = 0.171	NS,p = 0.081	NS,p = 0.261

Sixty-six patients are set up by the tangential field setting tool for breast irradiation. There are 30 patients (45 %) of right breast cancer and 36 patients (55 %) of left breast cancer. The thickness of irradiated breast is 2.3 - 8.0 cm, which is no difference in means of thickness of right and left breast (p = 0.47). The difference of gantry angles of medial and lateral tangential breast fields, and angle between 2 fields are determined by the tool and simulator is ranged from 0-2 degrees. From table 1, it is shown that there is no significant difference between right breast and left breast.



(a)

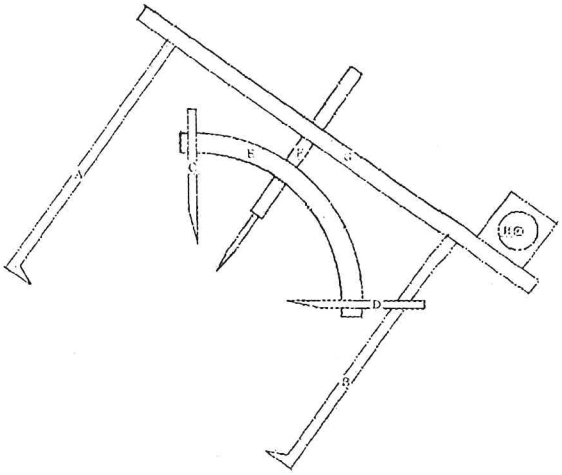

(b)

Fig. 3 (a). Shows a complete set of tangential field setting tool for breast irradiation. Fig. 3 (b). Shows the diagram, where A and B are the arms of caliper, C and D are the perpendicular pins, E is the arch, F is the front pointer pin, G is the angle meter, and H is the axis of which two arms of caliper, front pointer pin and angle meter are attached on.

DISCUSSION AND CONCLUSION

A simple tangential field setting tool for breast irradiation has been constructed. The tangential breast fields are treated with inferior half of beam with 45° wedges by the coincidence of edges of opposing fields. The isocenter of beam is set on skin at the center of chestwall separation of the breast. Simulation film is taken while a tungsten wire placed on the opposite side of beam edge and rotate the gantry until two edges are coincidence. The difference between setting by the tool and simulator verification sometimes caused by the curvature of skin and tilt of beam edges marked on skin of patient. The measurement of breast thickness and width of chestwall separation of the breast to set rotation point on skin by the tool helps to set beam dimension and direction easier and safe time for setting. If the thickness of the breast is bigger, the beam will be reduced, the depth of isocenter is set by front pointer pin and the arch is rotated by α. The medial and lateral tangential fields are set by the calculation when the wall and ceiling laser beams align on the perpendicular pins. Treatment by superior half beam may be set by the same modification using $\delta = 0$.

The match plane technique as previously described by the others is reguired [5, 6, 8, 9], however, in this series it is not used due to the sophisticate setting with the heavy and cumbersome of cerrobend blocks. Using the breastboard to make the tangential beam edges parallel to horizontal line causes the small gap or overlap of tangential field and supraclavicular field. To achieve the perfect

matching of three fields, the supraclavicular area may be irradiated by half cephalad field as described by James, et.al.[10], whereas caudad half of tangential fields are also used. The half beams are accomplished by using the asymmetric jaws available from modern accelerators.

REFERENCES

1. Solin, L.J., Fowble, B., Martz, K.L., Goodman, R.L.: Infinitive irradiation for early stage breast cancer: The University of Pennsylvania Experience. Int. J. Radiat. Oncol. Biol. Phys.1988; 14: 235 - 242.
2. Harris, J.R., Levene, M.B., Svensson, G.K., Hellman, S.: Analysis of cosmatic results following primary radiation therapy for stages I and II of the breast. Int. J. Radiat. Oncol. Biol. Phys.1979; 5: 257 - 261.
3. Mansfield, C.M., Ayyangar, K., Suntharalingam, J.: Comparison of various radiation techniques in treatment of the breast and chestwall. Acta. Radiol. Oncol.1979; 18: 17 - 24.
4. Svensson, G.K., Bjarngard, B.E., Larsen, R.D.: A modified three- field technique for breast treatment. Int. J. Radiat. Oncol. Biol. Phys.1980; 6: 689 -694.
5. Siddon, R.L., Tonnesen, G.L., Svensson, G.K.: Three field technique for breast treatment using a rotatable half beam block. Int. J. Radiat. Oncol. Biol. Phys.1981; 7: 1473-1477.
6. Siddon, R.L., Buck, B.A., Harris, J.R., et al.: Three-field technique for breast irradiation using tangential field corner blocks. Int. J. Radiat. Oncol. Biol. Phys.1983; 9: 583-585.
7. Podgorsak, E.B., Gosselin, M., Pla, M., Kim, T.H., Freeman, C.R.: A simple isocentric technique for irradiation of the breast , chestwall and peripheral lymphatics. Br. J. Radiol.1984; 57: 57 - 63.
8. Hunt, M.A., Kutcher, G.J., Martel, M.K.: Matchline dosimetry of a three field technique for breast treatment using cobalt or 6 MV x-ray. Int. J. Radiat. Oncol. Biol. Phys.1988; 13: 1099 - 1106.
9. Conte, G., Nascimben, O., Turcato, G., Polico, R., Idi, M.B., Belleri, L.M., Bergoglio, F., Simonato, F., Stea, L., Bortot, N.: Three-field isocentric technique for breast irradiation using individualized shielding blocks. Int. J. Radiat. Oncol. Biol. Phys.1988; 14: 1299 - 1305.
10. Chu, J.C.H., Solin, L.J., Hwang, C.C., et al.: A nondivergent three field matching tech nique for breast irradiation. Int. J. Radiat. Oncol. Biol. Phys. 1990; 19: 1037 - 1040.

อุปกรณ์ตรวจสอบลักษณะลำรังสี
(Beam Alignment Test Tool)

■ ชัยรัตน์ เต็มหลักทรัพย์ วท.บ. (รังสีเทคนิค)
งานรังสีรักษา สถาบันมะเร็งแห่งชาติ

บทคัดย่อ

งานรังสีรักษา สถาบันมะเร็งแห่งชาติได้ทำการออกแบบและจัดสร้างเครื่องมือสำหรับใช้ตรวจสอบคุณภาพของเครื่องฉายรังสีเพื่อทำการฉายรังสีรักษากับผู้ป่วย โดยมีวัตถุประสงค์เพื่อที่จะใช้เครื่องมือดังกล่าวในการตรวจสอบขนาดของลำรังสีที่ปรากฏ (Light Field) และเปรียบเทียบกับลำรังสีจริง (Radiation Field) การหาจุดหมุนของ Collimator เตียง และ Gantry ด้วยการถ่ายภาพเอกซเรย์ นอกจากนี้ยังใช้ตรวจสอบสเกลลำแสงบอกระยะ (Optical Distance Indicator ,ODI) โดยสามารถตรวจสอบได้พร้อมกันทำให้ประหยัดเวลาในการตรวจสอบ

บทนำ

ในการรักษาผู้ป่วยด้วยเครื่องฉายรังสีจะต้องมีการควบคุมคุณภาพ (Quality Control, QC) เพื่อเป็นการประกันว่าผู้ป่วยจะได้รับการฉายรังสีอย่างถูกต้องแม่นยำตลอดการรักษา การตรวจสอบเครื่องฉายรังสีมีการแบ่งการตรวจเป็นแบบประจำวัน เดือน และปี (1) เพื่อให้แน่ใจว่าเครื่องฉายรังสีนั้นอยู่ในเกณฑ์มาตรฐานการใช้งาน การตรวจสอบในแต่ละวันนั้นเป็นการตรวจสอบความเปลี่ยนแปลงในการทำงานของเครื่องว่ามีความผิดปกติจากค่าเดิมหรือไม่ ขั้นตอนในการตรวจสอบนั้นจะต้องสามารถทำได้ง่ายและใช้เวลาน้อย สถาบันมะเร็งแห่งชาติมีเครื่องฉายรังสีชนิดเร่งอนุภาค (Linear Accelerator) 3 เครื่อง เครื่องโคบอล์ท-60 (Cobalt-60) 1 เครื่อง และ เครื่องจำลองการรักษา (Simulator) 1 เครื่อง ดังนั้นวิธีการตรวจสอบจะต้องถูกต้องแน่นอน และเชื่อถือได้ คณะผู้ทำ การวิจัยได้ออกแบบและสร้างเครื่องมือเพื่อใช้ในการตรวจสอบ Beam Alignment เพื่อความเหมาะสม และรวดเร็วในการตรวจสอบลำรังสีของเครื่องฉายรังสีที่ใช้งานในงานรังสีรักษา สถาบันมะเร็งแห่งชาติ

วัสดุและวิธีการ

เครื่องตรวจสอบลักษณะลำรังสี (Beam Alignment Test Tool) ทำมาจากแผ่นพลาสติกอะครีลิค (Acrylic sheet) มีส่วนประกอบ 2 ส่วน (ตารางที่ 1) คือส่วนที่ตรวจสอบขนาดลำรังสีเปรียบเทียบกับลำแสง และส่วนตรวจสอบสเกลลำแสงบอกระยะ (Optical Distance Indicator) ซึ่งมีวิธีสร้างดังนี้

1.) ส่วนที่ตรวจสอบตำแหน่งลำรังสี (รูปที่ 1 ก) ใช้แผ่นพลาสติกสีขาวขนาด 26 x 32 ซม.^{2} ความหนา 6 มิลลิเมตร และทำการขีดเส้นออกจากแนวกึ่งกลางแผ่นเป็นกรอบสี่เหลี่ยมจัตุรัสขนาด 10 x 10 และ 15x 15 ซม.^{2} โดยมีจุดกึ่งกลางของสี่เหลี่ยมร่วมกัน ใช้คัตเตอร์กรีดตามแนวเส้นของสี่เหลี่ยมทุกด้าน รวมทั้งเส้นแบ่งกึ่งกลางร่วม แล้วใช้หมึกเขียนแผ่นใสชนิดทนน้ำขีดทับแนวคัตเตอร์ เจาะรูเพื่อฝังลวดตะกั่วขนาด 1.5 มม. ยาว 5 มม.ไว้ที่มุมของกรอบสี่เหลี่ยม และมุมบนด้านขวาเจาะรูฝังตะกั่วขนาด 3 มม. ยาว 5 มม. เพื่อเป็นเครื่องหมายแสดงทิศทางอ้างอิงซึ่งจะปรากฏบนฟิล์มเมื่อถ่ายภาพรังสี นำแผ่นพลาสติกดังกล่าวไปเชื่อมติดกับแผ่นพลาสติกอีกแผ่นที่มีขนาดเดียวกันแต่หนา 4 มม. ด้วยน้ำยาเชื่อมพลาสติก ใช้แผ่นพลาสติกหนา 2 มม. ติดที่ขอบด้านกว้างของแผ่นหลังทั้ง 2 ข้าง เพื่อให้มีช่องสำหรับสอดฟิล์มชนิด Ready pack (Kodak XV หรือ TL film)ขนาด 25 x 30 ซม.^{2} แล้วนำไปเชื่อมกับแผ่นพลาสติก หนา 10 มม. ที่มีขนาดเท่ากับแผ่นแรก ทำการเจาะรูเพื่อใส่น๊อตพลาสติกขนาด 12 มม. จำนวน 3 ตำแหน่ง เพื่อใช้ปรับเครื่องมือให้อยู่ในแนวระนาบ ด้านข้างทั้ง 2 ด้านใช้แผ่นพลาสติกขนาด 7 X 32 ซม.^{2} เชื่อมประกบเพื่อใช้เป็นฐานของเครื่องมือ โดยที่ฐานด้านหนึ่งเจาะช่องให้ตรงกับช่องสำหรับสอดแผ่นฟิล์ม ทำการขีดเส้นโดยให้เส้นอยู่ในแนวผิวของเครื่องมือ ส่วนเส้นแนวตั้งจะอยู่ในแนวเดียวกับเส้นกึ่งกลางของแผ่น ผิวหน้าไว้สำหรับตรวจแนวลำเลเซอร์

2.) ส่วนตรวจสอบสเกลลำแสงบอกระยะ (ODI) ใช้แผ่นพลาสติกทำเป็นรูปฉาก มีลักษณะเหมือนรูปตัวทีกลับหัว (Inverted T) ส่วนที่เป็นฐานมีความกว้างประมาณ 10 ซม.ส่วนความยาวเท่ากับความกว้างระหว่างฐานของเครื่องตรวจสอบตำแหน่งรังสี ส่วนตัวของตัวทีมีขนาดกว้าง 5 ซม. ยาว 30 ซม. ใช้คัตเตอร์กรีดเส้นแบ่งครึ่งตลอดแนวของลำตัวและขีดเส้นแบ่งสเกลทุก ๆ 1 ซม. โดยสเกลจากบรรทัดมาตรฐานจาก 0 - 28 ซม. ใช้น้ำยาเชื่อมส่วนหัว และส่วนตัวเข้าด้วยกัน โดยให้ผิวของส่วนลำตัวทีอยู่ในแนวของส่วนหัว (รูปที่ 1 ข)

<u>ตารางที่ 1</u> แสดงคุณลักษณะของเครื่องมือตรวจสอบขนาดลำรังสี

Specification		
Materials	:	Acrylic sheet
Size	:	7 cm H x 32 cm L x 28.5 cm W
Markers	:	1.5 mm and 3 mm diameter Lead
ODI Stand	:	30 cm H x 7 cm L x 26 cm W
Leveling	:	3-point w/bubble Level

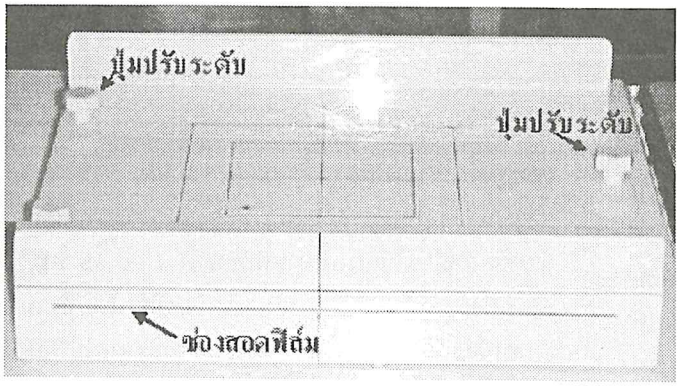

(ก)



(ข)

รูปที่ 1 แสดงเครื่องตรวจสอบลักษณะลำรังสี

(ก) ส่วนตรวจสอบตำแหน่งลำรังสี

(ข) ส่วนตรวจสอบสเกลลำแสงบอกระยะ

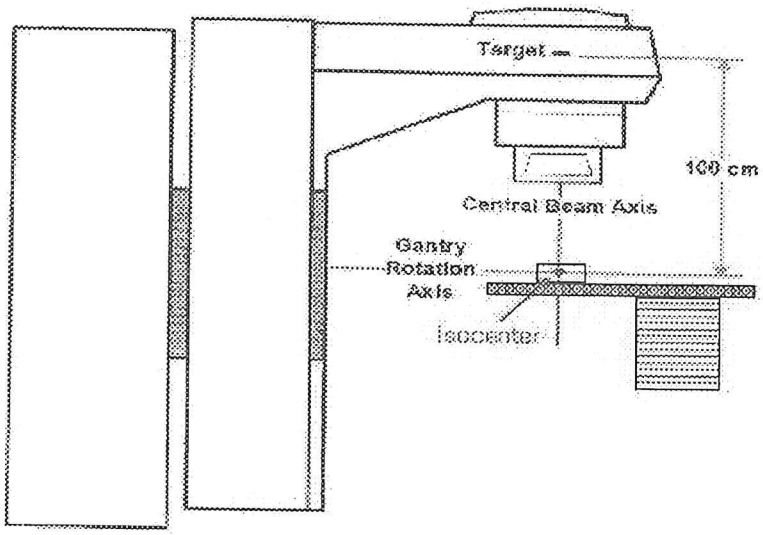

รูปที่ 2 แสดงการจัดเครื่องตรวจสอบ

การใช้งาน

นำเครื่องมือที่จัดสร้างมาวางบนพื้นเตียงของเครื่องฉายรังสีที่จะทำการตรวจสอบ จัดปรับระดับของเครื่องมือให้อยู่ในแนวระนาบโดยปุ่มปรับระดับที่ตัวเครื่องและใช้เครื่องวัดระดับน้ำตรวจสอบจนผิวของส่วนตรวจสอบอยู่ในแนวระนาบ เลื่อนเครื่องมือให้จุดกึ่งกลางร่วมไปตรงที่จุดหมุนของเครื่อง (Reference isocenter)[1,2] โดยที่เงา cross wire ของ reticle ทาบบนเส้นแบ่งครึ่งของสี่เหลี่ยมจัตุรัส และพื้นผิวเครื่องมืออยู่ในแนวระดับ Wall laser ดูได้จากเส้นตั้งฉากที่ขีดไว้บนฐานเครื่องมือ (รูปที่ 2) และทำการตรวจสอบดังนี้

1.) การตรวจสอบลำรังสี

1.1 การทำ Star pattern test เพื่อตรวจสอบจุดหมุนของ collimator นำเครื่องมือที่จัดสร้างมาวางบนพื้นเตียงของเครื่องฉายรังสีที่จะทำการตรวจสอบ จัดปรับระดับของเครื่องมือให้อยู่ในแนวระนาบโดยปุ่มปรับระดับที่ตัวเครื่องและใช้เครื่องวัดระดับน้ำตรวจสอบจนผิวของส่วนตรวจสอบอยู่ในแนวระนาบ เลื่อนเครื่องมือให้จุดกึ่งกลางร่วมไปตรงที่จุดหมุนของเครื่อง (Reference isocenter)[1,2] โดยที่เงา cross wire ของ reticle ทาบบนเส้นแบ่งครึ่งของสี่เหลี่ยมจัตุรัส และพื้นผิวเครื่องมืออยู่ในแนวระดับ wall laser ดูได้จากเส้นตั้งฉากที่ขีดไว้บนฐานเครื่องมือ (รูปที่ 2) เปิดลำรังสีขนาด 0.4 x 25 ซม.^{2} ถ่ายภาพรังสีที่มุมต่าง ๆของ collimator (0, 30, 60, 90, 270, 300 และ 330 องศา) หมุน collimator กลับที่ 0 องศา

เปิดลำรังสีขนาด 15 x 15 ซม.^{2} ตรวจลำแสงอยู่แนวเดียวกับกรอบสี่เหลี่ยมหรือไม่ แล้วถ่ายภาพรังสี ถ้าจุดตัดของลำรังสีเป็นจุดเดียว แสดงว่าไม่มีการเบี่ยงเบนของจุดกึ่งกลางของ collimator ขณะหมุนไปที่มุมต่าง ๆ ถ้าจุดตัดของลำรังสีอยู่ที่กึ่งกลางพอดี แสดงว่าจุดที่ใช้เป็น reference isocenter เป็นแนว center ของลำรังสี ถ้าขอบของลำรังสีทั้งสองด้านในแต่ละคู่อยู่ห่างจุดตัดเท่ากัน แสดงว่า collimator มี symmetry กัน และถ้าลำรังสีที่ปรากฏบนแผ่นฟิล์มรูปสี่เหลี่ยมตรงกับแนวที่ฝังตะกั่วตามขอบมุมสี่เหลี่ยม แสดงว่าลำแสงและลำรังสี Coincidence กัน

1.2 การทำ Star pattern เพื่อตรวจสอบจุดหมุนของเตียง (Treatment couch) จัดเครื่องมือเช่นเดียวกับข้อ1.1 เปิดลำรังสีขนาด 0.4 x 25 ซม.^{2} มุม Collimator 0 องศา ถ่ายภาพรังสีที่มุมต่าง ๆของเตียง (0, 30, 60, 90, 270, 300 และ 330 องศา) ตรวจสอบภาพรังสีที่ได้ว่าจุดตัดลำรังสีมีการเบี่ยงเบนไปหรือไม่ เพียงใด

1.3 การทำ Star pattern เพื่อตรวจสอบจุดหมุนของ Gantry จัดเครื่องมือโดยวางด้านข้างของส่วนตรวจสอบตำแหน่งลำรังสีลงบนฐานซึ่งปรับระดับได้ พื้นของเครื่องมืออยู่ในแนวดิ่งระนาบของผิวอยู่ในแนวแกน X ของ reticle เส้นกึ่งกลางร่วมของกรอบสี่เหลี่ยมอยู่ในระดับ wall laser เปิดลำรังสีขนาด 0.4 x 25 ซม.^{2} มุม collimator 0 องศา มุมเตียง 0 องศา ถ่ายภาพรังสีที่ตำแหน่งมุมของ Gantry ต่าง ๆ (0, 30, 60, 90, 270, 300 และ 330 องศา) แล้วหมุนเตียงไปที่ 90 องศา Gantry มุม 90 องศา ถ่ายภาพรังสีขนาดลำรังสี 15 x 15 ซม.^{2} ตรวจสอบ Star pattern เพื่อดูตำแหน่งจุดหมุน หรือ axis of rotation ของ Gantry ถ้าจุดตัดของลำรังสีเป็นจุดเดียวแสดงว่าจุดหมุนของ Gantry ไม่มีการเบี่ยงเบนไปขณะที่หมุนไปยังมุมต่าง ๆ

2.) ตรวจสอบสเกลลำแสงบอกระยะของเครื่องฉายรังสี

วางส่วนตรวจ ODI ลงบนเครื่องตรวจสอบลำรังสีโดยให้ขอบฐานอยู่แนวเดียวกับเส้นกึ่งกลาง เงาของ cross wire ของ reticle จะต้องทาบไปบนเส้นแบ่งครึ่งลำตัวทีตลอดแนวจนถึงจุดกึ่งกลางร่วมของกรอบสี่เหลี่ยม เปิดสเกล ODI ตำแหน่งบอกระยะต่าง ๆจะปรากฏบนแนวสเกลที่ขีดไว้ (รูปที่ 5) เปรียบเทียบระยะที่ปรากฏกับเส้นสเกลจริงที่ขีดไว้บนตัวที เลื่อนเตียงต่ำลงในแนวดิ่งให้เลเซอร์ผนังข้างชี้ที่ระดับ25 ซม. ของเครื่องมือ ตรวจสอบ ODI จากระยะ 100-125 ซม. ตรวจสอบเงาของ reticle ถ้าการเคลื่อนที่ลงของเตียงไม่ทำให้พื้นเตียงเปลี่ยนระนาบ เงาของ reticle จะยังคงชี้ตำแหน่งเดิม

ผลการทดลอง

1.) การตรวจสอบลำรังสี ในรูปที่ 3 แสดงตัวอย่างของฟิล์มที่ได้จากการถ่ายภาพตามวิธี Star pattern ถ้าจุดตัดลำรังสีที่ปรากฏเป็นจุดเดียวกันหรือเบี่ยงเบนไปไม่เกิน 2 มม. ถือว่าสามารถยอมรับได้ [2] และผลการตรวจสอบ beam alignment ของเครื่องฉายรังสีภายในหน่วยงาน แสดงในตารางที่ 2

2.) การตรวจสอบ ODI สามารถทำการอ่านผลได้โดยทันทีจากสเกลบนเครื่องมือ (รูปที่ 4) โดยได้ผลดังแสดงในตารางที่ 3



(ก) *(ข)* *(ค)*

รูปที่ 3 แสดงภาพถ่ายรังสีแสดงจุดตัดลำรังสีด้วยเทคนิค Start pattern
(ก) Collimator
(ข) Treatment couch
(ค) Gantry



รูปที่ 4 แสดงลำแสงเส้นบอกระยะจากเครื่องฉายรังสีเทียบกับระยะสเกลบนเครื่องมือ

ตารางที่ 2 แสดงค่า beam alignment ที่ตรวจสอบจากเครื่องฉายรังสี

Procedure	Linear Accelerators (SIEMENS)			Tolerance (±)
	MX2	MLC	KD	
Gantry rotation	OK	OK	OK	2 mm diameter
Treatment couch rotation	OK	OK	OK	2 mm diameter
Collimator rotation	OK	OK	OK	2 mm diameter
Light / Radiation beam coincidence	OK	OK	OK	2 mm

ตารางที่ 3 ผลต่างของลำแสงบอกระยะเมื่อเทียบกับสเกลจริงบนเครื่องมือ

ระยะ (เซนติเมตร)	เครื่องเร่งอนุภาค			เครื่อง Co-60	เครื่อง Simulator	Tolerance (±) (เซนติเมตร)
	MX2	MLC	KD			
60-70	-0.1	-0.1	-	+0 .15	+0.1	0.2
80-90	-	-	-	-0.1	-	0.2
90-100	-	-	-	-0.1	-	0.2
100-110	+0.05	-	+0.05	-0.2	-	0.2
110-125	+0.1	+0.1	+0.1	-0.25	-0.1	0.2

สรุปและวิจารณ์

เครื่องมือที่สร้างขึ้นมีจุดประสงค์ในการใช้งานหลักเพื่อการตรวจสอบ Coincidence ของลำรังสีจริง (Radiation beam) กับลำแสง (Light beam) เพื่อให้การปฏิบัติงานสะดวก รวดเร็ว ง่ายและประหยัดค่าใช้จ่าย เครื่องมือนี้ทำหน้าที่ยึดฟิล์มเพื่อถ่ายภาพลำรังสีโดยใช้ลวดตะกั่วเป็นตัวกำหนดขอบเขตของลำรังสีแทนการเจาะรูบนแผ่นฟิล์ม น้ำหนักของเครื่องมือเบาและมีขนาดกระทัดรัดทำให้ง่ายต่อการนำไปใช้งานในสถานที่ต่าง ๆได้สะดวก ส่วนตรวจสอบสเกลลำแสงบอกระยะเป็นส่วนประกอบที่สร้างขึ้นอย่างง่าย ๆแต่ให้ประโยชน์สูงในการตรวจสอบความถูกต้องของ ODI โดยการจัดระดับเดียวเพียง 2 ตำแหน่งสามารถตรวจสอบได้ตลอดระยะที่ใช้งาน

การตรวจสอบ Coincidence ของลำรังสีจริงและลำแสงไฟ การตรวจสอบจุดหมุนของ Collimator Treatment couch และ Gantry ของเครื่องฉายรังสี โดยใช้เทคนิค Star pattern test แปรผลพบว่าความผิดพลาดอยู่ในเกณฑ์กำหนดตรวจสอบเครื่องมือซึ่งกำหนดโดย IAEA และค่าที่ตรวจพบอยู่ในเกณฑ์เดียวกับค่าที่ได้จากการตรวจสอบประจำปีจากกองรังสีและเครื่องมือแพทย์ กรมวิทยาศาสตร์การแพทย์ ในการทำ Star pattern test เมื่อจุดตัดของลำรังสีไม่ตรงกับ Light indicator เช่นแนวของ wall laser หรือเงาของ cross wire ของ recticle สามารถปรับได้โดยการนำฟิล์มไปวางไว้บนเครื่องมือตามตำแหน่ง Markers ที่ปรากฏบนฟิล์ม

จัดฟิล์มให้อยู่ในตำแหน่งเดิมของการตรวจสอบ แล้วปรับ Light indicator ให้ไปอยู่ในตำแหน่งจุดตัดของลำรังสีจะได้ตำแหน่งที่ถูกต้อง ส่วนการเบี่ยงเบนของจุดหมุนจะต้องแก้ไขโดยช่างจากบริษัทผู้ผลิตเครื่อง การใช้ประโยชน์จากเครื่องมือชุดนี้ สามารถใช้ได้ทั้งการตรวจรับการติดตั้ง (Acceptance test) การตรวจสอบคุณภาพ (Quality control) และเป็นเครื่องช่วยในการปรับเครื่อง (Calibration) ในส่วนของ Beam alignment

คำขอบคุณ

ผู้จัดทำขอขอบคุณ กองรังสีและเครื่องมือแพทย์ กรมวิทยาศาสตร์การแพทย์ ในการตรวจวัดเครื่องฉายรังสี และขอบคุณนายเสนีย์ ร่ารื่น นักฟิสิกส์การแพทย์ ที่ช่วยจัดทำเครื่องมือตามแบบจนสำเร็จ

เอกสารอ้างอิง

1. AAPM, Physical aspects of quality assurance in radiation therapy. Report No.13 clolchester, VT:AIDC, 1984
2. Khan,Faiz M. The physics of radiation therapy 2 nd ed. Baltimore : Williams & Wilkins, 1992: 515-522.