

A Case Report: A Live Intravitreal *Thelazia Spp.* with Diffuse Unilateral Subacute Neuroretinitis

อาจารย์ นายแพทย์ณัฐพล วงษ์คำช้าง*

ภาควิชาจักษุวิทยา คณะแพทยศาสตร์ มหาวิทยาลัยธรรมศาสตร์*

ศาสตราจารย์ประยงค์ ระดมยศ**

ภาควิชาชีววิทยา คณะวิทยาศาสตร์ มหาวิทยาลัยมหาสารคาม**

สาขาปรสิตวิทยา ที่ปรึกษาคณะเวชศาสตร์เขตร้อน มหาวิทยาลัยมหิดล**

บทคัดย่อ

Thelaziasis เป็นภาวะการติดเชื้อพยาธิตัวกลม *Thelazia Spp.* โดยเฉพาะอย่างยิ่ง *Thelazia Callipaeda* จากการรวบรวมรายงานผู้ป่วยพบว่าการติดเชื้อชนิดนี้ในตามนุษย์ในพื้นที่ต่างๆ ทั่วโลก ได้แก่ ในประเทศไทย,¹ จีน,² อินเดีย,³ ญี่ปุ่น,^{4,5} เกาหลี,⁶ อิตาลี และประเทศแถบยุโรปเหนือ⁷ จึงทำให้พยาธิชนิดนี้มีชื่อเรียกอีกชื่อว่า Oriental round worm

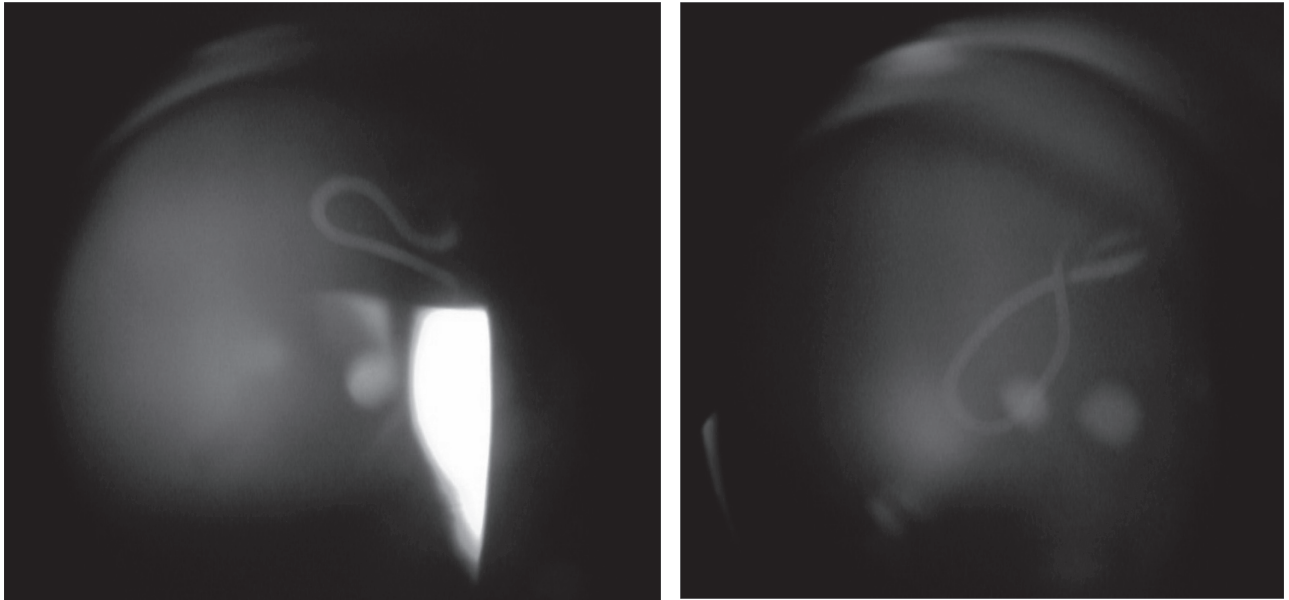
พยาธิชนิดนี้จะมีการเจริญเป็นตัวเต็มวัยใน conjunctival sac, lacrimal gland และ lacrimal duct ของสัตว์หลายชนิด (definite host) ได้แก่ สุนัข, แมว, กระจง, วัว, กวาง และลิง เป็นต้น^{4,7} ส่วนการติดต่อมาสู่มนุษย์ เกิดจากการที่แมลงวันบ้านในตระกูล *Drosophila Spp.* (intermediate host) ไปตอมและดูดกินน้ำตาของสัตว์ที่มีเชื้อ ทำให้ได้รับไข่หรือตัวอ่อนของพยาธิ จนมีการเจริญไปเป็นตัวอ่อนระยะที่ 3 เมื่อแมลงวันพาหะนี้ไปตอมตาผู้ป่วย จึงทำให้เกิดการแพร่เชื้อสู่มนุษย์ (accidental host) ได้^{1,8}

จากรายงานผู้ป่วยส่วนใหญ่ ผู้ป่วยที่ได้รับเชื้อมักจะมีอาการระคายเคืองตา น้ำตาไหลจากการที่มีตัวอ่อนของพยาธิอยู่นอกลูกตา ได้แก่ บริเวณ conjunctival cul de sac หรือใน lacrimal duct²⁻⁸ แต่มีบางรายงานที่พบว่า มีการเคลื่อนตัวของตัวอ่อนเข้าไปในลูกตาก่อให้เกิด intraocular infestation จนทำให้ผู้ป่วยมีการมองเห็นลดลง^{8,9}

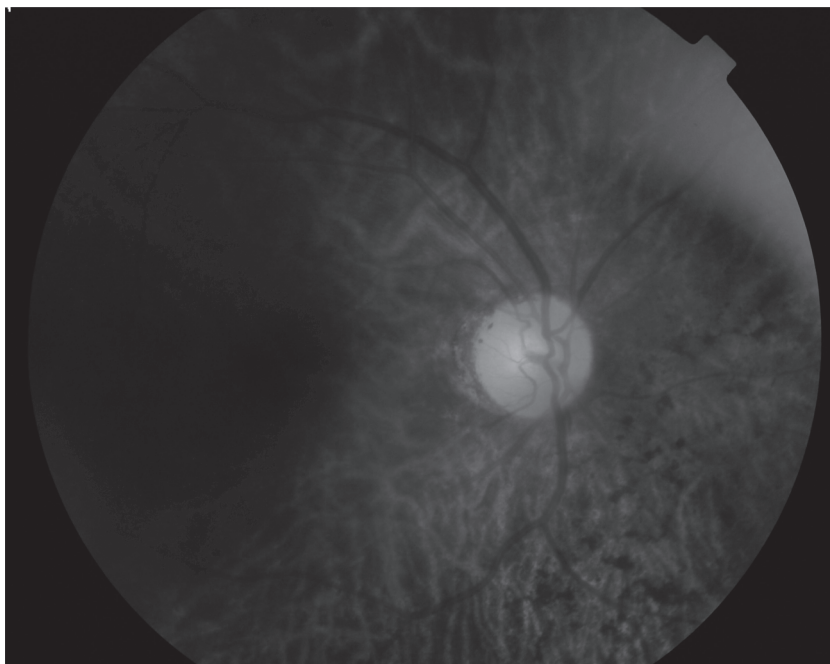
รายงานผู้ป่วยนี้รายงานการตรวจพบพยาธิตัวกลม *Thelazia Spp.* ที่ยังมีชีวิตเคลื่อนไหวอยู่ในน้ำวุ้นตาพร้อมกับภาวะ diffuse unilateral subacute neuroretinitis

รายงานผู้ป่วย

ผู้ป่วยหญิงไทยอายุ 50 ปี ภูมิลำเนา จังหวัดสระบุรี มีอาการตาขวามัวลงและมองเห็นเหมือนมีเงาดำลอยไปมานาน 1 เดือน ตรวจตาขวาพบ VA 20/200, anterior segment อยู่ในเกณฑ์ปกติ, พบ live mobile round worm surrounded by mild inflammatory cells in anterior vitreous (รูปที่ 1-2) และ diffuse retinal pigmentary changes at mid periphery (รูปที่ 3)



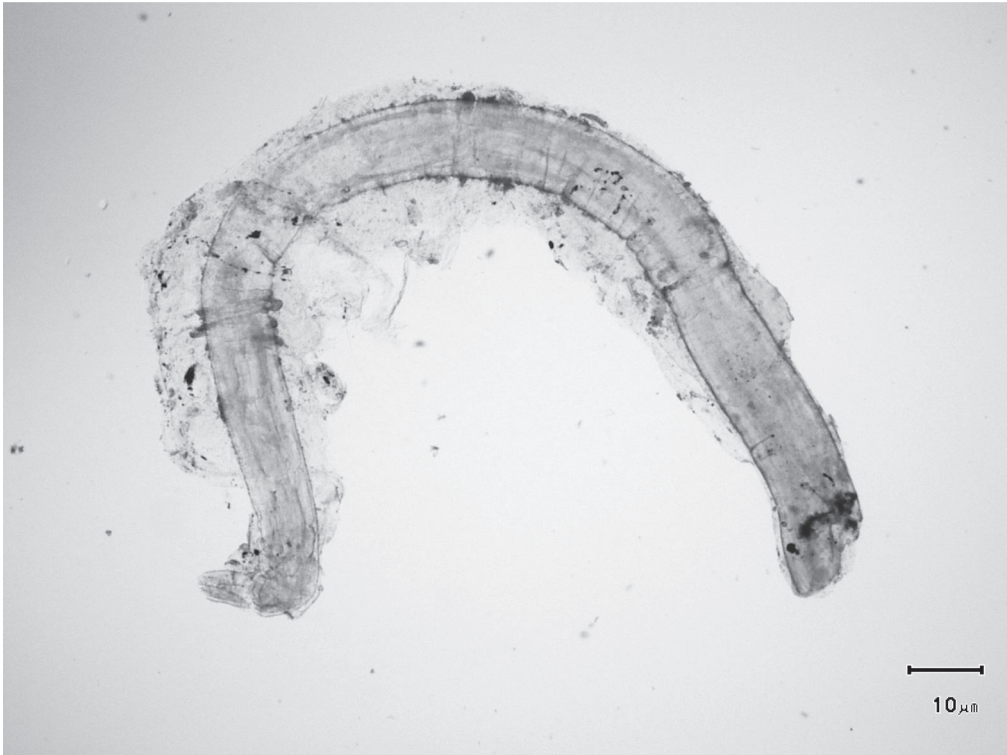
รูปที่ 1-2 ภาพแสดง Intravitreal mobile round worm



รูปที่ 3 ภาพแสดง Diffuse retinal pigmentary changes at mid periphery

ผู้ป่วยได้รับการวินิจฉัยว่า Intravitreal round worm with diffuse unilateral subacute neuroretinitis ในตาขวา ต่อมาได้รับการรักษาโดยยิงเลเซอร์ Nd : YAG laser ไปทำลายตัวพยาธิ จากนั้นในวันถัดมาได้รับการผ่าตัด pars plana vitrectomy และนำตัวพยาธิออกผ่านแผล sclera

ตัวพยาธิได้รับการตรวจวิเคราะห์เพื่อจำแนกชนิดโดยพบว่าเป็นพยาธิตัวกลม *Thelazia Spp.* ขนาดลำตัวกว้าง 0.5 มิลลิเมตร ยาว 14 มิลลิเมตร (รูปที่ 4)



รูปที่ 4 ภาพแสดง gross specimen ของ *Thelazia Spp.*

ผู้ป่วยได้รับการตรวจติดตามซ้ำเป็นระยะ โดยล่าสุดเมื่อ 1 เดือนหลังผ่าตัด พบว่าอาการมองเห็นเงาดำลอยไปมาหายไป แต่การมองเห็นยังคงที่เท่าเดิม นอกจากนี้ผู้ป่วยได้รับคำแนะนำเกี่ยวกับโรค การติดต่อและการป้องกันการแพร่เชื้อ

วิจารณ์

Thelazia Spp. เป็นพยาธิตัวกลมที่พบได้บ่อยในตาของสัตว์จำพวกสุนัข, แมว, กระจ่าง, วัว, กวาง และลิง โดยสามารถติดต่อไปสู่มนุษย์จากพาหะคือแมลงวันบ้านไปตอมและดูดกินน้ำจากตาที่มีไข่พยาธิหรือตัวอ่อนของสัตว์ที่มีเชื้อ ต่อมาเมื่อไปตอมตาของสัตว์หรือมนุษย์ก็จะทำให้เกิดการแพร่กระจายเชื้อต่อไป

Theliasiasis เป็นภาวะการติดเชื้อพยาธิดังกล่าว ซึ่งในรายงานผู้ป่วยส่วนใหญ่มักจะมี

อาการจากการที่มีตัวพยาธิอยู่ใน conjunctival cul de sac หรือ lacrimal duct แต่ในผู้ป่วยรายนี้ มีการตรวจพบพยาธิตัวเต็มวัยในลูกตาคือใน vitreous gel ซึ่งเป็นภาวะที่พบได้น้อย นอกจากนี้ที่จอบประสาทตามีการตรวจพบ diffuse retinal pigmentary changes โดยน่าจะเกิดจากการมี mechanical disruption จากตัวอ่อนพยาธิ หรือเกิดการอักเสบในชั้น outer retina เอง ทำให้การมองเห็นของผู้ป่วยลดลงและไม่ดีขึ้นแม้จะมีการผ่าตัดนำพยาธิออกจากตาแล้วก็ตาม

อย่างไรก็ตาม พยาธิชนิดนี้เป็นเชื้อที่มีโอกาสติดต่อได้ง่ายทาง lacrimal secretion โดยมีแมลงวันบ้านเป็นพาหะ มีสัตว์เลี้ยงทั่วไปเช่นสุนัขและแมว เป็น reservoir host ร่วมกับหากมนุษย์ได้รับเชื้อแล้วมีการเคลื่อนตัวของตัวอ่อนเข้าในลูกตา จนทำให้เกิดการอักเสบและมีการสูญเสียการมองเห็นตามมาได้ ดังนั้น การป้องกันการติดเชื้อ ได้แก่ การ

รักษาความสะอาด, การระวังแมลงวันตอมตา โดย เฉพาะเด็กหรือผู้ช่วยเหลือตนเองไม่ได้ จึงเป็นสิ่งที่ สำคัญและควรเฝ้าระวัง

เอกสารอ้างอิง

1. ประยงค์ ระดมยศ, อัญชลี ตั้งตรงจิตร, ศรีวิชา คุรุทสูตร, พลรัตน์ วิไลรัตน์, ศรชัย หลีอารีย์สุวรรณ. Atlas of Medical Parasitology 7th edition. กรุงเทพฯ: สำนักพิมพ์ เมดิคอล มีเดีย, 2547.
2. Yospaiboon Y, Sithithavorn P, Maleewong V, Ukosanakarn U, Bhaibulaya M. Ocular thelaziasis in Thailand: a case report. J Med Assoc Thai 1989;72:469-73.
3. Cheung WK, Lu HJ, Liang CH, Peng ML, Lee HH. Conjunctivitis caused by thelazia callipaeda infestation in a woman. J Formos Med Assoc 1998;97:425-7.
4. Nath R, Narain K, Saikia L, Pujari BS, Thakuria B, Mahanta J. Ocular thelaziasis in Assam: A report of two cases. Indian J Pathol Microbiol 2008;51:146-8.
5. Koyama Y, Ohira A, Kono T, Yoneyama T, Shiwaku K. Five case of thelaziasis. Br J Ophthalmol 2000;84:441.
6. Yagi T, Sasoh M, Kawano T, Ito K, Uji Y, Ando K. Removal of Thelazia callipaeda from the subconjunctival space. Eur J Ophthalmol 2007;17:266-8.
7. Hong ST, Park YK, Lee SK. *et al.* Two human cases of Thelazia callipaeda infection in Korea. Korean J Parasitol 1995;33:139-44.
8. Otranto D, Dutto M, Human thelaziasis, Europe. Emerg Infect Dis 2008;14:647-9.
9. Xue C, Tian N, Huang Z. Thelazia callipaeda in human vitreous. Can J Ophthalmol 2007;42:884-5.
10. Zakir R, Zhong-xia Z, Chioddini P, Canning CR. Intraocular infestation with the worm, Thelazia callipaeda. Br J Ophthalmol 1999;83:1194-5.

A Case Report: A Live Intravitreal *Thelazia Spp.* with Diffuse Unilateral Subacute Neuroretinitis

Nattapon Wongcumchang, MD*

Department of ophthalmology, Faculty of medicine, Thammasat University*

Professor Prayong Radomyos**

Department of biology, Faculty of science, Maha Sarakham University**

Department of parasitology, Faculty of tropical medicine, Mahidol University; Consultant**

Abstract

Thelazia Spp. is a spiruroid nematode which is the causative organism in thalaziasis. It commonly affects the external eye such as conjunctival cul de sac and lacrimal duct. We report the case of a 50-year-old Thai woman presenting with painless blurring of vision over her right eye. The examination shows a live intravitreal nematode with diffuse RPE alteration. We performed Nd-YAG laser to the nematode and then transcleral surgical removal respectively. Finally the nematode was identified as *Thelazia Spp.* by a parasitologist.

Key words: *Thelazia Spp.*, Thalaziasis, intravitreal

