บทความปริทัศน์
Review Article

# Upper Airway Changes after Orthognathic Surgery in Skeletal Class III Mandibular Prognathism Patients

Patcha Chooputtipong*

## Abstract

Orthognathic surgical procedures like Le Fort I osteotomy with advancement or bilateral sagittal split osteotomies setback is used to improve facial esthetics and to achieve proper functional occlusion of skeletal Class III malocclusion patients with severe skeletal discrepancy. The treatment procedure affects not only hard but also soft tissues like upper airway, and may change differently at each level of the upper airway. Cone-beam computed tomography (CBCT) is useful for analyzing airway in three dimensions, enable measurements with less distortion and enlargement of the image, and more accurate analysis, with no limitations in the head and neck positions.

**Keywords:** Cone beam computed tomography, Orthognathic surgery, Skeletal Class III, Upper airway

**Received:** 12-Apr-2022 **Revised:** 4-Aug-2022 **Accepted:** 27-Sep-2022

Corresponding author: Dr. Patcha Chooputtipong
E-mail: pc_pore89@hotmail.com

* Dentist, Professional level, Dental Department, Hua-Hin Hospital, Hua Hin, Prachuap Khiri Khan, Thailand.

# การเปลี่ยนแปลงของทางเดินหายใจส่วนบนภายหลังการผ่าตัดกระดูกขากรรไกรในผู้ป่วยที่มีความสัมพันธ์ของขากรรไกรผิดปกติแบบที่สาม

พัดชา ชูพุทธิพงศ์*


## บทคัดย่อ

การผ่าตัดขากรรไกร เช่น การผ่าตัดขากรรไกรบนแบบเลอฟอร์ตชนิดที่ 1 และเลื่อนมาข้างหน้า หรือการผ่าตัดขากรรไกรล่างทั้งสองข้างและเลื่อนมาด้านหลัง เป็นแผนการรักษาเพื่อให้เกิดความสวยงามของใบหน้าและเพิ่มประสิทธิภาพในการบดเคี้ยวของผู้ป่วยที่มีความสัมพันธ์ของขากรรไกรผิดปกติแบบที่สามที่มีความผิดปกติโครงสร้างขากรรไกรที่รุนแรง จะพบว่าการเปลี่ยนแปลงที่เกิดขึ้นภายหลังการผ่าตัดนั้นไม่ใช่เฉพาะการเปลี่ยนแปลงของขากรรไกรที่เกิดขึ้น แต่พบว่ามีการเปลี่ยนแปลงเกิดขึ้นต่อทางเดินหายใจส่วนบนด้วย โดยการเปลี่ยนแปลงขนาดของทางเดินหายใจภายหลังจากการผ่าตัดทั้งหนึ่งขากรรไกรและสองขากรรไกรนั้นอาจพบมีการเปลี่ยนแปลงที่แตกต่างกันในแต่ละระดับทางเดินหายใจได้ ซึ่งภาพถ่ายรังสีส่วนตัดอาศัยคอมพิวเตอร์ลำรังสีรูปกรวยสามารถทำการประเมินรูปร่างสามมิติของโครงสร้างทางเดินหายใจส่วนบนและช่วยลดการบิดเบี้ยวของภาพ ทำให้การวัดและการนำไปวิเคราะห์มีความแม่นยำยิ่งขึ้นโดยไม่มีข้อจำกัดในเรื่องของตำแหน่งศีรษะขณะถ่ายภาพรังสี


**คำสำคัญ:** ภาพถ่ายรังสีส่วนตัดอาศัยคอมพิวเตอร์ลำรังสีรูปกรวย, ผ่าตัดขากรรไกร, ความสัมพันธ์ของขากรรไกรผิดปกติแบบที่สาม, ทางเดินหายใจส่วนบน

ผู้ติดต่อบทความ ทพญ. พัดชา ชูพุทธิพงศ์
อีเมล pc_pore89@hotmail.com

* ทันตแพทย์ชำนาญการ ฝ่ายทันตสาธารณสุข โรงพยาบาลหัวหิน อำเภอหัวหิน จังหวัดประจวบคีรีขันธ์ ประเทศไทย

## บทนำ

ผู้ที่มีความสัมพันธ์ของขากรรไกรผิดปกติแบบที่สามสามารถพบได้ไม่เท่ากันในประชากรแต่ละภูมิภาค เช่น เอเชียจะมีอัตราการพบได้มากกว่าพื้นที่อื่น ๆ คือสามารถพบได้ถึงร้อยละ 12 ซึ่งมากกว่าประชากรในเขตยุโรปที่พบได้ร้อยละ 1.5-5.3 และร้อยละ 1-4 ในแถบพื้นที่อเมริกาเหนือ[1,2] ซึ่งความสัมพันธ์ของขากรรไกรที่ผิดปกติชนิดนี้อาจเกิดได้ทั้งเนื่องมาจากการมีขากรรไกรล่างอยู่ในตำแหน่งมาข้างหน้ามากกว่าปกติ (protrusive mandible) จากการมีตำแหน่งขากรรไกรบนมาทางด้านหลังมากกว่าปกติ (retrusive maxilla) หรือเกิดจากความผิดปกติของทั้งสองขากรรไกรร่วมกันซึ่งพบได้ร้อยละ 30 มากกว่าทั้งสองสาเหตุที่กล่าวมา[3,4]

การรักษาทางทันตกรรมจัดฟันเพื่อแก้ไขปัญหาความผิดปกติของขากรรไกรในกลุ่มผู้ป่วยที่มีความสัมพันธ์ของขากรรไกรผิดปกติแบบที่สามที่ไม่สามารถรักษาด้วยเครื่องมือจัดฟันเพียงอย่างเดียวได้ จำเป็นต้องทำการจัดฟันร่วมการผ่าตัดขากรรไกร ซึ่งควรทำการรักษาในช่วงที่ผู้ป่วยหมดการเจริญเติบโตแล้วเพื่อทำให้สามารถแก้ไขปัญหาความผิดของขากรรไกรทำให้เกิดการสบฟันที่ดี มีรูปหน้าปกติ ซึ่งหัตถการที่ใช้ในการแก้ไขปัญหาในผู้ป่วยที่มีความสัมพันธ์ของขากรรไกรผิดปกติแบบที่สาม จะประกอบไปด้วยการผ่าตัดขากรรไกรล่างทั้งสองข้างและเลื่อนมาด้านหลัง (bilateral sagittal split osteotomy and setback) และ/หรือรักษาโดยการผ่าตัดขากรรไกรแบบเลอฟอร์ตชนิดที่ 1 และเลื่อนมาข้างหน้า (Le Fort I maxillary osteotomy and advancement)[5-7]

โครงสร้างของขากรรไกรมีความสัมพันธ์กับกระดูกบริเวณใบหน้าและเนื้อเยื่ออ่อนโดยเฉพาะอย่างยิ่งทางเดินหายใจส่วนบน[8-10] ดังนั้นการเกิดการเปลี่ยนแปลงของกระดูกบริเวณใบหน้าและการสบฟันมีความสัมพันธ์กับการเปลี่ยนแปลง

ปริมาตรของทางเดินหายใจส่วนบน เกิดเนื่องมาจากตำแหน่งของเพดานอ่อน ลิ้น กระดูกไฮออยด์ (hyoid bone) ถูกเปลี่ยนแปลงไปภายหลังจากการผ่าตัดขากรรไกร[11,12]

ภาพถ่ายรังสีสองมิติดังเช่นภาพถ่ายรังสีกะโหลกศีรษะด้านข้าง (cephalometric radiograph) มีข้อจำกัดในการประเมินทางรูปร่างของทางเดินหายใจส่วนบนที่มีรูปร่างเป็นสามมิติ ดังนั้นการใช้ภาพรังสีส่วนตัดอาศัยคอมพิวเตอร์ลำรังสีรูปกรวย (cone beam computed tomography; CBCT) ที่สามารถบันทึกการเปลี่ยนแปลงของรูปร่างของทางเดินหายใจส่วนบนได้เป็นสามมิติ สามารถหาขนาดของความยาวในแนวขวางและพื้นที่ตัดขวางได้ และมีความถูกต้องแม่นยำมากกว่าภาพถ่ายรังสีสองมิติ จึงได้กลายเป็นทางเลือกที่ดีที่สามารถใช้ในการวัดทางเดินหายใจส่วนบน[13] แต่อย่างไรก็ตามปริมาณรังสีของภาพรังสีส่วนตัดอาศัยคอมพิวเตอร์ลำรังสีรูปกรวยโดยทั่วไปจะสูงกว่าการถ่ายภาพรังสีในทางทันตกรรมทั่วไป ซึ่งในประเด็นนี้เป็นประเด็นที่ต้องคำนึงถึงเช่นกัน

## บทปริทัศน์

### ลักษณะทางกายวิภาคของทางเดินหายใจส่วนบน (anatomy of upper airway)

ทางเดินหายใจส่วนบน จะแบ่งออกเป็น 3 ระดับ[14] ได้แก่

1. ทางเดินหายใจส่วนบนระดับโพรงจมูก (nasopharynx): คือบริเวณตั้งแต่ฐานกะโหลกศีรษะ (base of skull) ถึง เพดานอ่อน (soft palate)

2. ทางเดินหายใจส่วนบนระดับช่องปาก (oropharynx): อยู่บริเวณด้านหลังของช่องปาก ตั้งแต่เพดานอ่อน ถึง ฝาปิดกล่องเสียง (epiglottis) สามารถแบ่งออกเป็น 2 ส่วน ได้แก่

2.1 บริเวณหลังเพดานปาก (retropalatal region): บริเวณตั้งแต่ เพดานอ่อน ถึง ส่วนปลาย ของเพดานอ่อนหรือลิ้นไก่ (uvula)

2.2 บริเวณหลังโคนลิ้น (retroglossal region): บริเวณตั้งแต่ ส่วนปลายของเพดานอ่อน ถึงขอบบนของฝาปิดกล่องเสียง

3. ทางเดินหายใจส่วนบนระดับกล่องเสียง(laryngo-pharynx หรือ hypopharynx) อยู่บริเวณตั้งแต่ ขอบบนของฝาปิดกล่องเสียง ถึง กระดูกอ่อนกล่องเสียง (cricoid cartilage)

### มาตรวัดทางเดินหายใจส่วนบน (airway measurements)

การใช้ภาพรังสีส่วนตัดอาศัยคอมพิวเตอร์ลำรังสีรูปกรวยทำให้สามารถวัดค่าทั้งความยาวของทางเดินหายใจส่วนบน (linear measurement) ในแนวหน้าหลังและแนวขวาง สามารถหาพื้นที่ตัดขวาง (cross-sectional area; CSA) ซึ่งโดยส่วนมากจะเลือกใช้ตำแหน่งที่มีความแคบมากที่สุดของทางเดินหายใจส่วนบนระดับนั้น ๆ (pharyngeal airway space; PAS) เป็นตัวแทน และปริมาตรของทางเดินหายใจส่วนบน ซึ่งตำแหน่งอ้างอิงของทางเดินหายใจส่วนบนในแต่ละการศึกษาอาจมีการเปลี่ยนแปลงไปได้ตามที่ผู้วิจัยกำหนด เช่น วัดที่ตำแหน่งระหว่างเส้นที่ขนานกับระนาบแฟรงค์เฟิร์ตในระดับกระดูกสันหลังส่วนคอชิ้นที่หนึ่งกับสอง[15] หรือวัดที่ตำแหน่งระหว่างเส้นที่ลากผ่าน PNS กับส่วนปลายของฝาปิดกล่องเสียง[16]

ตำแหน่งและท่าของศีรษะสามารถส่งผลต่อการเปลี่ยนแปลงบริเวณทางเดินในส่วนบนได้เช่นเดียวกัน เช่น ท่านอนหงาย (supine position) จะพบมีการแคบลงของขนาดทางเดินหายใจส่วนบนเมื่อเปรียบเทียบกับท่านั่ง (upright position) ซึ่งเป็นผลเนื่องมาจากเกิดการเปลี่ยนแปลงตำแหน่งของเพดานอ่อน และเนื้อเยื่ออ่อนบริเวณทางเดินหายใจส่วนบนต่อแรงโน้มถ่วงของโลก[17]

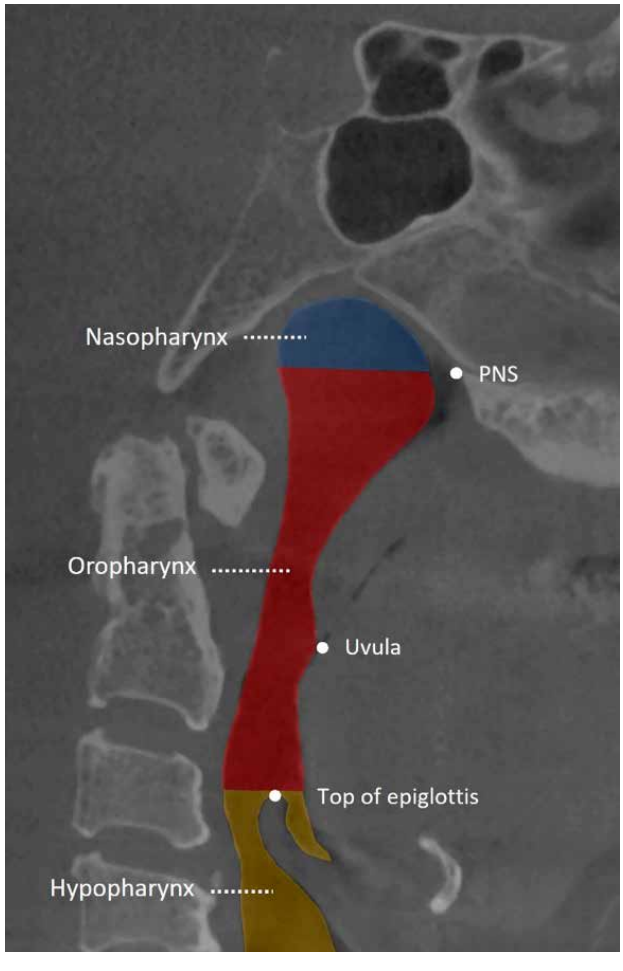


**รูปที่ 1** แสดงลักษณะทางกายวิภาคทางเดินหายใจส่วนบน
**Figure 1** Anatomical structures of upper airway

## การเปลี่ยนแปลงของขนาดทางเดินหายใจส่วนบนภายหลังการผ่าตัดหนึ่งขากรรไกร

จากการศึกษาต่าง ๆ แสดงให้เห็นว่าการผ่าตัดถอยขากรรไกรล่างส่งผลทำให้ปริมาตรทางเดินหายใจส่วนบนลดลง[15] เช่น จากการศึกษาของ Jeong และคณะ[18] ที่ทำการรักษาผู้ป่วยที่มีความสัมพันธ์ของขากรรไกรผิดปกติแบบที่สามด้วยการผ่าตัดถอยขากรรไกรล่าง โดยการนำภาพรังสีส่วนตัดอาศัยคอมพิวเตอร์ลำรังสีรูปกรวยก่อนและหลังการผ่าตัดมาทำการซ้อนทับกัน (superimposition) ซึ่งช่วยทำให้การประเมินมีความแม่นยำมากยิ่งขึ้น จากผลการศึกษาพบว่าพื้นที่ตัดขวางในระดับกระดูกสันหลังส่วนคอชิ้นที่หนึ่งและสอง ที่จัดเป็นทางเดินหายใจส่วนบนระดับช่องปากมีการลดลงอย่างมีนัยสำคัญทางสถิติในปริมาณ 22.9 และ 24.7 เปอร์เซ็นต์ตามลำดับ และพบว่าขนาดของทางเดินหายใจส่วนบนในแนวหน้าหลังมีการลดลง 14.2 และ 18.0 เปอร์เซ็นต์ตามลำดับ เช่นเดียวกับการศึกษาของ Degerliyurt และคณะ[19] ที่พบว่าความยาวในแนวหน้าหลัง แนวขวาง และพื้นที่ตัดขวางของทางเดินหายใจส่วนบนลดลงเมื่อทำการวัดที่ระดับกระดูกสันหลังส่วนคอชิ้นที่สองและสามเช่นกัน ในส่วนของรูปร่างของทางเดินหายใจส่วนบนที่เปลี่ยนแปลงไป (morphological deformity) โดยพิจารณาจากสัดส่วนของความยาวในแนวขวางต่อความยาวในแนวหน้าหลัง ซึ่งพบว่ามีการเปลี่ยนแปลงอย่างมีนัยสำคัญที่ระดับกระดูกสันหลังส่วนคอชิ้นที่สองเพื่อเป็นการชดเชยทางกายภาพ (physical compensation) ของทางเดินหายใจเกิดการเปลี่ยนแปลงรูปร่างเป็นวงรีที่มีความยาวมากกว่าในแนวขวาง แต่การเปลี่ยนแปลงดังกล่าวไม่สามารถที่จะคงขนาดพื้นที่ตัดขวางของทางเดินหายใจส่วนบนได้ส่งผลทำให้ขนาดพื้นที่ตัดขวางมีพื้นที่ลดลงเมื่อเปรียบเทียบกับก่อนเข้ารับการผ่าตัด แตกต่างจากการศึกษาของ Park และคณะ[20] ที่พบการเปลี่ยนแปลงของรูปร่างของทางเดินหายใจส่วนบนซึ่งเกิดจากการลดลงของความยาวในแนวหน้าหลังและมีการเพิ่มขึ้นของความยาวในแนวขวาง โดยการเปลี่ยนแปลงนี้ส่งผลทำให้ไม่มีการเปลี่ยนแปลงของทั้งพื้นที่ตัดขวางและปริมาตรทางเดินหายใจเกิดขึ้น รวมถึงมีการศึกษาแบบวิเคราะห์อภิมาน (meta-analysis) ที่ได้ทำการวิเคราะห์ทางสถิติจากผลการศึกษาที่มีความคล้ายคลึงกันจำนวน 8 การศึกษาโดย He และคณะ[21] พบว่าปริมาตรของทางเดินหายใจส่วนบนมีการลดลงอย่างมีนัยสำคัญทางสถิติภายหลังการผ่าตัดเท่ากับ 3.24 $cm^3$

## การเปลี่ยนแปลงของขนาดทางเดินหายใจส่วนบนภายหลังการผ่าตัดสองขากรรไกร

การรักษาผู้ป่วยที่มีความสัมพันธ์ของขากรรไกรผิดปกติแบบที่สามด้วยวิธีการผ่าตัดสองขากรรไกรด้วยการเลื่อนขากรรไกรล่างไปทางด้านหลังร่วมกับการเลื่อนขากรรไกรบนมาทางด้านหน้าก็เป็นอีกแผนการรักษาหนึ่งสำหรับผู้ป่วยกลุ่มนี้ หากพบว่ามีความผิดปกติอยู่ที่บริเวณขากรรไกรบนร่วมด้วย หรือในกรณีที่ผู้ป่วยมีปริมาณความผิดปกติของขากรรไกรในแนวหน้าหลังปริมาณมาก รวมไปถึงเหตุผลเนื่องจากการป้องกันการลดลงของขนาดทางเดินหายใจส่วนบนภายหลังการผ่าตัด โดยผลการศึกษาส่วนใหญ่พบว่าภายหลังการผ่าตัดสองขากรรไกรไม่ส่งผลทำให้เกิดการเปลี่ยนแปลงของปริมาตรทางเดินหายใจส่วนบน ดังเช่นการศึกษาของ Lee และคณะ[22] ที่ได้แบ่งทางเดินหายใจส่วนบนเป็น 2 ระดับโดยใช้กระดูกสันหลังระดับคอชิ้นที่หนึ่งเป็นระดับอ้างอิง พบว่ามีการเพิ่มขึ้นของทางเดินหายใจส่วนบนที่ระดับสูงกว่ากระดูกสันหลังระดับคอชิ้นที่หนึ่ง 12.3 เปอร์เซ็นต์ ในขณะที่ปริมาตรของทางเดินหายใจส่วนบนที่ระดับต่ำกว่ากระดูกสันหลังระดับคอชิ้นที่หนึ่งลดลง 14.1เปอร์เซ็นต์ ซึ่งเกิดจากการเคลื่อนมาทางด้านหน้าของ PNS และการเคลื่อนที่มาทางด้านหลังของขากรรไกรล่าง จึงทำให้ผลรวมของปริมาตรทางเดินหายใจส่วนบนทั้งหมดไม่มีการเปลี่ยนแปลง ส่วนการเปลี่ยนแปลงรูปร่างของทางเดินหายใจส่วนบนทั้งในแนวหน้าหลังและแนวขวางในทั้งสองระดับพบว่ามีการเปลี่ยนแปลงเกิดขึ้นเล็กน้อยซึ่งไม่มีนัยสำคัญทางคลินิก โดยการเปลี่ยนแปลงทั้งหมดนี้จะเกิดขึ้นอยู่ประมาณ 7.9 เดือน ซึ่งถือเป็นการปรับตัวทางสรีรวิทยาของทางเดินหายใจ เช่นเดียวกับการศึกษาของ Azevêdo และคณะ[23] ที่ไม่พบการเปลี่ยนแปลงของทางเดินหายใจส่วนบนทั้งความยาวในแนวหน้าหลัง ความยาวในแนวขวาง พื้นที่ตัดขวาง และปริมาตร แต่อย่างไรก็ตามจะพบว่าผู้ป่วยในการศึกษานี้การวางแผนการผ่าตัดจะมีการหมุนในทิศทางทวนเข็มนาฬิกาของทั้งสองขากรรไกรซึ่งหัตถการดังกล่าวอาจส่งผลต่อการเพิ่มขึ้นของขนาดทางเดินหายใจส่วนบนได้ รวมไปถึงการผ่าตัดบริเวณคางและเลื่อนมาทางด้านหน้า ถึงแม้จะมีบางผลการศึกษาที่ไม่พบความแตกต่างกันของปริมาตรทางเดินหายใจส่วนบนเปรียบเทียบกันระหว่างผู้ป่วยที่ได้รับและไม่ได้รับการผ่าตัดบริเวณดังกล่าว[24]

แต่จากการศึกษาของ Panou และคณะ[25] พบมีการลดลงของปริมาตรทางเดินหายใจส่วนบนระดับล่างอย่างมีนัยสำคัญทางสถิติ ซึ่งในการศึกษานี้ได้ใช้ระยะระหว่างเส้นที่เกิดจากจุด PNS กับจุดหน้าสุดล่างสุดของกระดูกสันหลังส่วนคอชิ้นที่หนึ่ง กับเส้นในแนวระนาบที่ผ่านจุดหน้าสุดล่างสุดของกระดูกสันหลังส่วนคอชิ้นที่สามเป็นเกณฑ์ในการแบ่งระดับ รวมถึงมีการลดลงของปริมาตรทางเดินหายใจส่วนบนทั้งหมดด้วยเช่นกัน โดยในการศึกษานี้ไม่พบความสัมพันธ์อย่างมีนัยสำคัญทางสถิติระหว่างปริมาณการเคลื่อนขากรรไกรในทั้งสามทิศทาง ได้แก่ การเคลื่อนขากรรไกรบนไปทางด้านหน้า การเคลื่อน

ขากรรไกรบนขึ้นด้านบน และการเคลื่อนขากรรไกรล่างไปทางด้านหลัง กับการเปลี่ยนแปลงปริมาตรของทางเดินหายใจส่วนบนทั้งหมด รวมถึงไม่พบความสัมพันธ์เมื่อแยกวิเคราะห์ทางเดินหายใจส่วนบนในทั้งสองระดับ สอดคล้องไปกับการศึกษาของ Uesugi และคณะ[26] ที่วิเคราะห์หาความสัมพันธ์ระหว่างปริมาณการเคลื่อนขากรรไกรล่างในทิศทางหน้าหลังของทั้งสองกลุ่มคือกลุ่มที่เข้ารับการผ่าตัดหนึ่งขากรรไกรและกลุ่มที่เข้ารับการผ่าตัดสองขากรรไกรกับการเปลี่ยนแปลงของปริมาตร พื้นที่ตัดขวาง ความกว้างในแนวขวาง รวมถึงความยาวในแนวหน้าหลังของทางเดินหายใจส่วนบน โดยผลการศึกษาไม่พบความสัมพันธ์ระหว่างปัจจัยที่กล่าวมาทั้งหมดในสองกลุ่ม และจากการศึกษาโดย He และคณะ[21] ที่ทำการศึกษาแบบวิเคราะห์อภิมานจากผลการศึกษาที่มีความคล้ายคลึงกันจำนวน 14 การศึกษา พบว่าไม่มีการเปลี่ยนแปลงปริมาตรของทางเดินหายใจส่วนบนเกิดขึ้นภายหลังการผ่าตัด

## ความสัมพันธ์ของการเปลี่ยนแปลงบริเวณทางเดินหายใจส่วนบนภายหลังการผ่าตัดกับภาวะหยุดหายใจขณะหลับชนิดอุดกั้น

การศึกษาของ Demetriades และคณะ[27] มีรายงานการเกิดอุบัติการณ์ภาวะหยุดหายใจขณะหลับชนิดอุดกั้นระดับเล็กน้อยถึงปานกลางปริมาณ 76.52 เปอร์เซ็นต์ ของผู้ป่วยที่เข้ารับการผ่าตัดเคลื่อนขากรรไกรล่างเพียงขากรรไกรเดียวไปทางด้านหลังปริมาณมากกว่าหรือเท่ากับ 5 มม. และพบว่าผู้ป่วยกลุ่มนี้มีการลดลงของขนาดทางเดินหายใจส่วนบนที่ส่งผลทำให้มีขนาดทางเดินหายใจน้อยกว่าค่ามาตรฐานคือ 11.1 มม. ถึง 30.75 เปอร์เซ็นต์ แต่อย่างไรก็ตามในการศึกษานี้ไม่ได้ทำการวัดดัชนีการหยุดหายใจและหายใจแผ่ว หรือ apnea-hypopnea index (AHI) ก่อนการผ่าตัด ทำให้ไม่มีข้อมูลในส่วนของค่า AHI ก่อนการผ่าตัดมาเปรียบเทียบกับช่วงภายหลังการผ่าตัด โดยในการศึกษานี้ได้เลือกใช้แบบสอบถามเบอร์ลิน (Berlin questionnaire) แทน ซึ่งเป็นแบบสอบถามที่นำปัจจัยเสี่ยงของการเกิดภาวะหยุดหายใจขณะหลับชนิดอุดกั้นมาประเมินความเสี่ยงประกอบด้วยคำถามสิบข้อเพื่อคัดเลือกผู้ป่วยที่มีปัจจัยเสี่ยงต่อการเกิดภาวะหยุดหายใจขณะหลับชนิดอุดกั้นออกจากการศึกษา และจากการศึกษาของ Hasebe และคณะ[28] ที่พบว่าในกลุ่มผู้ป่วยที่ผ่าตัดขากรรไกรล่างและเคลื่อนไปทางด้านหลังหนึ่งขากรรไกรปริมาณเฉลี่ย 8.4 ± 3.9 มม. มีผู้ป่วยสองคนที่ตรวจพบมีภาวะหยุดหายใจขณะหลับชนิดอุดกั้นระดับเล็กน้อย โดยพบว่าทั้งสองคนมีปริมาณการเคลื่อนที่ของขากรรไกรล่างปริมาณมากคือ 13.7 มม. และ 12.6 มม. ร่วมกับมีการเคลื่อนที่ไปทางด้านหลังของกระดูกไฮออยด์มากกว่าผู้ป่วยรายอื่น ๆ นอกจากนั้นในการศึกษานี้ยังพบความสัมพันธ์เชิงบวกอย่างมีนัยสำคัญทางสถิติของการเปลี่ยนแปลงของค่าดัชนีการหยุดหายใจและหายใจแผ่วเปรียบเทียบก่อนและหลังการผ่าตัดกับปริมาณการเคลื่อนที่ของขากรรไกรล่างด้วยเช่นกัน

## ความสัมพันธ์ของการประเมินขนาดทางเดินหายใจส่วนบนระหว่างภาพถ่ายรังสีกะโหลกศีรษะด้านข้างกับภาพรังสีส่วนตัดอาศัยคอมพิวเตอร์ลำรังสีรูปกรวย

มีการศึกษาก่อนหน้านี้หลายการศึกษาที่พยายามหาความสัมพันธ์การวัดขนาดทางเดิหายใจส่วนบนระหว่างภาพถ่ายรังสีทั้งสองชนิด โดยจากการศึกษาของ Sears และคณะ[29] พบความสัมพันธ์อย่างมีนัยสำคัญทางสถิติในระดับปานกลางระหว่างขนาดของทางเดินหายใจส่วนบนที่เป็นการวัดเชิงเส้นจากภาพถ่ายรังสีกะโหลกศีรษะด้านข้างกับปริมาตรของทางเดินหายใจส่วนบนที่ระดับโพรงจมูกและระดับช่องปาก ในขณะที่ทางเดินหายใจส่วนบนระดับกล่องเสียงนั้นพบมีความสัมพันธ์ในระดับต่ำ โดยสรุปไว้ว่าการใช้ภาพภาพถ่ายสองมิตินั้นไม่สามารเป็นตัวแทนในการวัดทางเดินหายใจส่วนบนของภาพถ่ายสามมิติได้ และจากการศึกษาในกลุ่มเด็กวัยรุ่นของ Aboudara และคณะ[30] พบความสัมพันธ์ระหว่างความยาวเชิงเส้นกับปริมาตรของเดินหายใจส่วนบนเฉพาะที่ระดับโพรงจมูกเท่านั้น

**ตารางที่ 1** แสดงผลการศึกษาการเปลี่ยนแปลงของทางเดินหายใจส่วนบนภายหลังการผ่าตัดขากรรไกรในผู้ป่วยที่มีความสัมพันธ์ของขากรรไกรผิดปกติแบบที่สาม

| การศึกษา | จำนวนผู้ป่วย (คน) | ปริมาณการเคลื่อนขากรรไกร | ผลการศึกษา |
|---|---|---|---|
| Jeong และคณะ[18] ปี 2018 | 18 | ผ่าตัดหนึ่งขากรรไกร<br>ขากรรไกรล่าง: 6.7 ± 2.9 มม. | - ปริมาณพื้นที่ตัดขวางและความยาวในแนวหน้าหลังของทางเดินหายใจส่วนบนที่ระดับกระดูกสันหลังส่วนคอชิ้นที่หนึ่งและสองลดลงอย่างมีนัยสำคัญทางสถิติ<br>- ความยาวในแนวขวางของทางเดินหายใจส่วนบนที่ระดับกระดูกสันหลังส่วนคอชิ้นที่หนึ่งลดลงอย่างมีนัยสำคัญทางสถิติ |
| Degerliyurt และคณะ[19] ปี 2008 | 24<br><br><br>23 | ผ่าตัดหนึ่งขากรรไกร<br>ขากรรไกรล่าง:<br>7.0 ± 3.1 มม. ด้านขวา<br>7.0 ± 3.4 มม. ด้านซ้าย<br>ผ่าตัดสองขากรรไกร<br>ขากรรไกรบน: ไม่ได้ระบุขากรรไกรล่าง:<br>7.3 ± 3.0 มม. ด้านขวา<br>6.6 ± 3.3 มม. ด้านซ้าย | - ปริมาณพื้นที่ตัดขวางและความยาวในแนวหน้าหลังของทางเดินหายใจส่วนบนระดับช่องปากลดลงอย่างมีนัยสำคัญทางสถิติในทั้งกลุ่มที่ผ่าตัดหนึ่งและสองขากรรไกร โดยในกลุ่มผ่าตัดสองขากรรไกรลดลงน้อยกว่ากลุ่มผ่าตัดหนึ่งขากรรไกรอย่างมีนัยสำคัญทางสถิติ<br>- ความยาวในแนวขวางของทางเดินหายใจส่วนบนระดับช่องปากลดลงอย่างมีนัยสำคัญทางสถิติในทั้งสองกลุ่ม โดยไม่พบความแตกต่างอย่างมีนัยสำคัญทางสถิติระหว่างสองกลุ่ม |
| Park และคณะ[20] ปี 2013 | 12 | ผ่าตัดหนึ่งขากรรไกร<br>ขากรรไกรล่าง: ไม่ได้ระบุ | - ปริมาตรทางเดินหายใจส่วนบนไม่ได้ลดลงอย่างมีนัยสำคัญทางสถิติภายหลังการผ่าตัดขากรรไกรล่าง ซึ่งอาจมีสาเหตุมาจากการชดเชยทางกายภาพโดยการเปลี่ยนรูปทางสรีรวิทยาเพื่อรักษาปริมาตรของทางเดินหายใจส่วนบน |
| Lee และคณะ[22] ปี 2011 | 21 | ผ่าตัดสองขากรรไกร<br>ขากรรไกรบน: 2.05 ± 2.07 มม. ทิศทางเคลื่อนมาทางด้านหน้าและ 5.27 ± 2.58 มม. ทิศทางเคลื่อนขึ้นด้านบน<br>ขากรรไกรล่าง: 9.20 ± 4.60 มม. | - ไม่พบการลดลงของปริมาตรทางเดินหายใจส่วนบนเมื่อทำการวัดภายหลังการผ่าตัดสองขากรรไกรระยะเวลา 7.9 เดือน<br>- เมื่อทำการแยกวิเคราะห์ทางเดินหายใจออกเป็นสองส่วนระดับโดยใช้กระดูกสันหลังส่วนคอชิ้นที่หนึ่งเป็นขอบเขตจะพบว่าทางเดินหายใจส่วนบนระดับบนมีปริมาตรเพิ่มขึ้น 12.35 เปอร์เซ็นต์ ในขณะที่ทางเดินหายใจส่วนบนระดับล่างมีปริมาตรลดลง 14.07 เปอร์เซ็นต์ |
| Azevêdo และคณะ[23] ปี 2016 | 13 | ผ่าตัดสองขากรรไกร<br>ขากรรไกรบน: 3.35 ± 1.97 มม.<br>ขากรรไกรล่าง: 3.92 ± 2.39 มม. | - ไม่พบการเปลี่ยนแปลงของปริมาตรทางเดินหายใจส่วนบนภายหลังการผ่าตัดสองขากรรไกรร่วมกับการผ่าตัดบริเวณคางและเลื่อนมาด้านหน้า<br>- การผ่าตัดบริเวณคางและเลื่อนมาด้านหน้านั้นอาจเป็นสาเหตุที่ทำให้ทางเดินหายใจกว้างขึ้นได้ซึ่งอาจเป็นปัจจัยที่ส่งผลต่อผลของการศึกษานี้ได้ |
| Panou และคณะ[25] ปี 2013 | 17 | ผ่าตัดสองขากรรไกร<br>ขากรรไกรบน: 5.00 ± 2.50 มม.<br>ขากรรไกรล่าง: 4.50 ± 2.38 มม. | - ไม่พบการเปลี่ยนแปลงของปริมาตรทางเดินหายใจส่วนบนภายหลังการผ่าตัดสองขากรรไกร |

**Table 1** Comparative study of the upper airway changes after orthognathic surgery in Skeletal Class III patients.

| Study | Sample size (n) | Amount of jaw movement | Results |
|---|---|---|---|
| Jeong et al., 2018[18] | 18 | One-jaw surgery<br>Mandible: 6.7 ± 2.9 mm | - Cross-sectional area and anteroposterior distance of upper airway at the 1st and 2nd cervical vertebrae levels statistically significantly decreased.<br>- Transverse distance of upper airway at the 1st cervical vertebrae level statistically significantly decreased. |
| Degerliyurt et al., 2008[19] | 24<br><br><br><br>23 | One-jaw surgery<br>Mandible:<br>7.0 ± 3.1 mm (Right)<br>7.0 ± 3.4 mm (Left)<br>Two-jaw surgery<br>Maxilla: -<br>Mandible:<br>7.3 ± 3.0 mm (Right)<br>6.6 ± 3.3 mm (Left) | - Cross-sectional area and anteroposterior distance of upper airway at the oral level statistically significantly decreased in both one- and two-jaw surgeries. However, the two-jaw surgery showed more decrease statistically than the one-jaw surgery.<br>- Transverse distance of upper airway at the oral level statistically significantly decreased in both groups. No statistically significant difference between two groups was shown. |
| Park et al., 2013[20] | 12 | One-jaw surgery<br>Mandible: - | - Upper airway volume was not decreased statistically after mandibular surgery due to the anatomical compensation to maintain the upper airway volume by changing of physiological structures. |
| Lee et al., 2011[22] | 21 | Two-jaw surgery<br>Maxilla: 2.05 ± 2.07 mm (Anterior reposition);<br>5.27 ± 2.58 mm (Superior reposition)<br>Mandible: 9.20 ± 4.60 mm | - No change of upper airway in 7.9 month after two-jaw surgery.<br>- Subgroup analysis of upper airway when dividing into two groups by the 1st cervical vertebrae landmark showed the increase of upper airway (upper part) for 12.35 percent and the decrease of upper airway (lower part) for 14.07 percent. |
| Azevêdo et al., 2016[23] | 13 | Two-jaw surgery<br>Maxilla: 3.35 ± 1.97 mm<br>Mandible: 3.92 ± 2.39 mm | - No change of upper airway volume after two-jaw surgery combined with genioplasty (anterior reposition).<br>- Genioplasty (anterior reposition) possibly widen the airway which could confound the result of this study. |
| Panou et al., 2013[25] | 17 | Two-jaw surgery<br>Maxilla: 5.00 ± 2.50 mm<br>Mandible: 4.50 ± 2.38 mm | - No change of upper airway volume after two-jaw surgery. |

## บทวิจารณ์

การผ่าตัดถอยขากรรไกรล่างเพียงขากรรไกรเดียวจะพบลักษณะสำคัญคือทางเดินหายใจส่วนบนระดับช่องปากมีการลดลงในแนวหน้าหลัง และพบว่าจากการศึกษาส่วนใหญ่จะมีการลดลงทั้งในส่วนของพื้นที่ตัดขวางรวมถึงปริมาตรของทางเดินหายใจส่วนบน ถึงแม้ว่าร่างกายจะเกิดการเปลี่ยนแปลงรูปร่างของทางเดินหายใจเพิ่มช่วยคงปริมาตรของทางเดินหายใจแล้วก็ตาม ส่วนการผ่าตัดสองขากรรไกรด้วยวิธีการเลื่อนขากรรไกรล่างไปทางด้านหลังร่วมกับการเลื่อนขากรรไกรบนมาทางด้านหน้านั้น พบมีการเปลี่ยนแปลงของทางเดินหายใจเกิดขึ้นในแต่ละระดับ ซึ่งทางเดินหายใจส่วนบนระดับช่องปากและระดับกล่องเสียงมีปริมาตรลดลง ส่วนทางเดินหายใจระดับโพรงจมูกมีปริมาตรเพิ่มขึ้น แต่ในท้ายที่สุดแล้วปริมาตรโดยรวมของทางเดินหายใจส่วนบนมีแนวโน้มคงที่ไม่เปลี่ยนแปลง

แต่อย่างไรก็ตามจะพบว่าปริมาตรทางเดินหายใจนั้นมีความสัมพันธ์กับช่วงระยะเวลาที่นัดมาตรวจติดตามผลการรักษา เช่นในการศึกษาของ Pereira-Filho และคณะ[31] ที่พบการเปลี่ยนแปลงของปริมาตรทางเดินหายใจภายหลังจากนัดตรวจติดตามผลภายหลังการรักษา โดยพบมีการคืนกลับของทางเดินหายใจส่วนบนเกิดขึ้นเมื่อทำการวัดค่าช่วงหกเดือนภายหลังการผ่าตัดเปรียบเทียบกับภายหลังการผ่าตัดทันทีซึ่งอาจจะเป็นผลมาจากการยังคงมีการปรับตัวของกล้ามเนื้อและเนื้อเยื่ออ่อนบริเวณทางเดินหายใจอยู่ นอกจากนั้นแล้วผลการศึกษาที่แตกต่างกันนั้นอาจเกิดขึ้นได้จากปัจจัยอื่น ๆ หลายปัจจัย เช่น ตำแหน่งศีรษะและตำแหน่งลิ้นของผู้ป่วยขณะถ่ายภาพรังสี[32] การตอบสนองโดยการปรับตัวทางสรีรวิทยาที่แตกต่างกัน (physical compensation) ในผู้ป่วยแต่ละราย ปริมาณที่ทำการผ่าตัดของแต่ละการศึกษาที่มีปริมาณไม่เท่ากัน รวมถึงการเปลี่ยนแปลงในแนวอื่น ๆ ของขากรรไกร เช่น การเคลื่อนที่ในแนวดิ่งของขากรรไกรบน การหมุนของขากรรไกรล่าง เป็นต้น

ตำแหน่งศีรษะและตำแหน่งลิ้นของผู้ป่วยขณะถ่ายภาพรังสีจะสามารถควบคุมได้โดยให้ศีรษะผู้ป่วยอยู่ในท่าธรรมชาติและไม่ให้ผู้ป่วยกลืนน้ำลายขณะถ่ายภาพรังสีซึ่งจะส่งผลต่อทางเดินหายใจในระดับช่องปากได้ กระบวนการผ่าตัดที่มีการเปลี่ยนแปลงในแนวดิ่งนั้นจากการศึกษาของ Hart และคณะ[33] พบว่าการเปลี่ยนแปลงในแนวดิ่งบริเวณด้านท้ายของขากรรไกรบนนั้นจะส่งผลต่อการเปลี่ยนแปลงปริมาตรของทางเดินหายใจในทุกระดับ โดยหากมีการเคลื่อนที่ลงของขากรรไกรบนจะพบมีการลดลงของปริมาตรทางเดินหายใจส่วนบนระดับช่องปากและปริมาตรทั้งหมดแม้ว่าจะพบการเพิ่มขึ้นของปริมาตรทางเดินหายใจในระดับโพรงจมูกก็ตาม ในทางกลับกันหากมีการเคลื่อนที่ขึ้นของบริเวณด้านท้ายของขากรรไกรบนจะส่งผลทำให้ปริมาตรทางเดินหายใจเพิ่มขึ้นด้วยเช่นกัน

ภาพถ่ายรังสีกะโหลกศีรษะด้านข้างที่ยังคงมีการใช้อยู่อย่างแพร่หลายในปัจจุบันในผู้ป่วยที่เข้ารับการรักษาทางทันตกรรมจัดฟัน ถึงแม้ว่าจากการศึกษาที่ผ่านมาจะพบความสัมพันธ์ในระดับต่ำถึงปานกลางเมื่อเปรียบเทียบกับปริมาตรที่แท้จริงของทางเดินหายใจส่วนบนที่วัดจากภาพรังสีส่วนตัดอาศัยคอมพิวเตอร์ลำรังสีรูปกรวย แต่อย่างไรก็ตามภาพถ่ายรังสีกะโหลกศีรษะด้านข้างสามารถใช้ประเมินทางเดินหายใจส่วนบนเบื้องต้นได้ โดยหากมีข้อบ่งชี้หรือข้อสงสัยเพิ่มเติมที่จำเป็นต้องใช้รายละเอียดมากขึ้น สามารถส่งถ่ายภาพรังสีสามมิติเพื่อเก็บข้อมูลและสามารถวางแผนการรักษาได้อย่างถูกต้องโดยเฉพาะอย่างยิ่งในผู้ป่วยที่ต้องเข้ารับการผ่าตัดขากรรไกรซึ่งมีแนวโน้มการลดของปริมาตรทางเดินหายใจภายหลังการผ่าตัด

## บทสรุป

ความสัมพันธ์ระหว่างขากรรไกรและทางเดินหายใจส่วนบนเกิดจากการยึดเกาะของกล้ามเนื้อและเอ็น ดังนั้นการเปลี่ยนแปลงตำแหน่งในส่วนใดส่วนหนึ่งย่อมส่งผลต่ออวัยวะข้างเคียง จากการทบทวนวรรณกรรมพบว่าผลการศึกษายังมีความแตกต่างกันในหลาย ๆ การศึกษา โดยการผ่าตัดขากรรไกรล่างเพียงขากรรไกรเดียวจะส่งผลทำให้เกิดการลดลงของปริมาตรทางเดินหายใจส่วนบนมากกว่าการผ่าตัดสองขากรรไกรที่จะพบทั้งเกิดการลดลงเล็กน้อยหรือพบไม่มีการเปลี่ยนแปลงของปริมาตรทางเดินหายใจส่วนบน ซึ่งเป็นผลมาจากการเกิดการชดเชยทางกายภาพของทางเดินหายใจในระดับต่าง ๆ ดังนั้นการประเมินวางแผนการรักษาในผู้ป่วยที่มีความสัมพันธ์ของขากรรไกรผิดปกติแบบที่สามและต้องทำการผ่าตัดเคลื่อนขากรรไกรล่างถอยหลังในปริมาณที่มาก ควรพิจารณาถึงแผนการผ่าตัดขากรรไกรบนร่วมด้วยเพื่อลดความเสี่ยงที่จะส่งผลทำให้เกิดภาวะหยุดหายใจขณะหลับจากการอุดกั้นภายหลังการผ่าตัด

## เอกสารอ้างอิง

1. Baccetti T, Reyes BC, McNamara JA. Gender differences in Class III malocclusion. Angle Orthod 2005;75(4):510-20.
2. Xue SA, Lam CW, Whitehill TL, Samman N. Effects of Class III malocclusion on young male adults' vocal tract development: a pilot study. J Oral Maxillofac Surg 2011;69(3):845-52.

3. Proffit WR, Fields HW, Sarver DM. Contemporary orthodontics. 4th ed. St. Louis, Mo.: Mosby Elsevier; 2007. xii, 751.
4. Guyer EC, Ellis EE, McNamara JA, Behrents RG. Components of class III malocclusion in juveniles and adolescents. Angle Orthod 1986;56(1):7-30.
5. Stellzig EA, Lux CJ, Schuster G. Treatment decision in adult patients with Class III malocclusion:orthodontic therapy or orthognathic surgery? Am J Orthod Dentofacial Orthop 2002;122(1):27-37.
6. Leon SV, Janson G, Freitas DMR, Almeida DRR, Leo SR. Nonextraction treatment of a skeletal Class III malocclusion. Am J Orthod Dentofacial Orthop 2009;136(5):736-45.
7. Jakobsone G, Stenvik A, Sandvik L, Espeland L. Three-year follow-up of bimaxillary surgery to correct skeletal Class III malocclusion: stability and risk factors for relapse. Am J Orthod Dentofacial Orthop 2011;139(1):80-9.
8. Turnbull NR, Battagel JM. The effects of orthognathic surgery on pharyngeal airway dimensions and quality of sleep. J Orthod 2000;27(3):235-47.
9. Guijarro-Martinez R, Swennen GR. Cone-beam computerized tomography imaging and analysis of the upper airway: a systematic review of the literature. Int J Oral Maxillofac Surg 2011;40(11):1227-37.
10. Hong JS, Oh KM, Kim BR, Kim YJ, Park YH. Three-dimensional analysis of pharyngeal airway volume in adults with anterior position of the mandible. Am J Orthod Dentofacial Orthop 2011;140(4):e161-9.
11. Kushida CA, Efron B, Guilleminault C. A predictive morphometric model for the obstructive sleep apnea syndrome. Ann Intern Med 1997;127:581-7.
12. Christovam IO, Lisboa CO, Ferreira DM, Cury SAA, Mattos CT. Upper airway dimensions in patients undergoing orthognathic surgery: a systematic review and meta-analysis. Int J Oral Maxillofac Surg 2016;45(4):460-71.
13. Li L, Liu H, Cheng H, Han Y, Wang C, Chen Y, et al. CBCT evaluation of the upper airway morphological changes in growing patients of class II division 1 malocclusion with mandibular retrusion using twin block appliance: a comparative research. PLoS One 2014;9(4):e94378.
14. Lowe AA, Ono T, Ferguson KA, Pae EK, Ryan CF, Fleetham JA. Cephalometric comparisons of craniofacial and upper airway structure by skeletal subtype and gender in patients with obstructive sleep apnea. Am J Orthod Dentofacial Orthop 1996;110(6):653-64.
15. Park SB, Kim YI, Son WS, Hwang DS, Cho BH. Cone-beam computed tomography evaluation of short- and long-term airway change and stability after orthognathic surgery in patients with Class III skeletal deformities: bimaxillary surgery and mandibular setback surgery. Int J Oral Maxillofac Surg 2012;41(1):87-93.
16. Jakobsone G, Neimane L, Krumina G. Two- and three-dimensional evaluation of the upper airway after bimaxillary correction of Class III malocclusion. Oral Surg Oral Med Oral Pathol Oral Radiol Endod 2010;110(2): 234-42.
17. Sutthiprapaporn P, Tanimoto K, Ohtsuka M, Nagasaki T, Iida Y, Katsumata A. Positional changes of oropharyngeal structures due to gravity in the upright and supine positions. Dentomaxillofacial Radiol 2008;37(3):130-5.
18. Jeong S, Sung J, Kim S, Kim Y, Shin S, Kim SS. Upper airway morphologic changes after mandibular setback surgery in skeletal class III malocclusion patients measured using cone beam computed tomography superimposition. Int J Oral Maxillofac Surg 2018;47(11):1405-10.
19. Degerliyurt K, Ueki K, Hashiba Y, Marukawa K, Nakagawa K, Yamamoto E. A comparative CT evaluation of pharyngeal airway changes in class III patients receiving bimaxillary surgery or mandibular setback surgery. Oral Surg Oral Med Oral Pathol Oral Radiol Endod 2008;105(4):495-502.
20. Park JW, Kim NK, Kim JW, Kim MJ, Chang YI. Volumetric, planar, and linear analyses of pharyngeal airway change on computed tomography and cephalometry after mandibular setback surgery. Am J Orthod Dentofacial Orthop 2010;138(3):292-9.
21. He J, Wang Y, Hu H, Liao Q, Zhang W, Xiang X, et al. Impact on the upper airway space of different types of orthognathic surgery for the correction of skeletal class III malocclusion: A systematic review and meta-analysis. Int J Surg 2017;38:31-40.
22. Lee Y, Chun YS, Kang N, Kim M. Volumetric changes in the upper airway after bimaxillary surgery for skeletal class III malocclusions: a case series study using 3-dimensional cone-beam computed tomography. J Oral Maxillofac Surg 2012;70(12):2867-75.
23. Azevedo MS, Machado AW, Barbosa Ida S, Esteves LS, Rocha VA, Bittencourt MA. Evaluation of upper airways after bimaxillary orthognathic surgery in patients with skeletal Class III pattern using cone-beam computed tomography. Dental Press J Orthod 2016;21(1):34-41.
24. Kim MA, Kim BR, Youn JK, Kim YJ, Park YH. Head posture and pharyngeal airway volume changes after bimaxillary surgery for mandibular prognathism. J Craniomaxillofac Surg 2014;42(5):531-5.
25. Panou E, Motro M, Ates M, Acar A, Erverdi N. Dimensional changes of maxillary sinuses and pharyngeal airway in Class III patients undergoing bimaxillary orthognathic surgery. Angle Orthod 2013;83(5):824-31.

26. Uesugi T, Kobayashi T, Hasebe D, Tanaka R, Ike M, Saito C. Effects of orthognathic surgery on pharyngeal airway and respiratory function during sleep in patients with mandibular prognathism. Int J Oral Maxillofac Surg 2014;43(9):1082-90.
27. Demetriades N, Chang DJ, Laskarides C, Papageorge M. Effects of mandibular retropositioning with or without maxillary advancement on the oro-nasopharyngeal airway and development of sleep-related breathing disorders. J Oral Maxillofac Surg 2010;68:2431–2436.
28. Hasebe D, Kobayashi T, Hasegawa M, Iwamoto T, Kato K, Izumi N, et al. Changes in oropharyngeal airway and respiratory function during sleep after orthognathic surgery in patients with mandibular prognathism. Int J Oral Maxillofac Surg 2011;40(6):584-92.
29. Sears CR, Miller AJ, Chang MK, Huang JC, Lee JS. Comparison of pharyngeal airway changes on plain radiography and cone-beam computed tomography after orthognathic surgery. J Oral Maxillofac Surg 2011;69(11):e385-94.
30. Aboudara C, Nielsen I, Huang JC, Maki K, Miller AJ, Hatcher D. Comparison of airway space with conventional lateral headfilms and 3-dimensional reconstruction from cone-beam computed tomography. Am J Orthod Dentofacial Orthop 2009;135:468-79.
31. Pereira-Filho VA, Monnazzi MS, Gabrielli MA, Spin-Neto R, Watanabe ER, Gimenez CM, Santos-Pinto A, Gabrielli MF. Volumetric upper airway assessment in patients with transverse maxillary deficiency after surgically assisted rapid maxillary expansion. Int J Oral Maxillofac Surg 2014;43(5):581-6.
32. Sokucu O, Kosger HH, Bicakci AA, Babacan H. Stability in dental changes in RME and SARME: a 2-year follow-up. Angle Orthod 2009;79:207–13.
33. Hart PS, McIntyre BP, Kadioglu O, Currier GF, Sullivan SM, Li J, Shay C. Postsurgical volumetric airway changes in 2-jaw orthognathic surgery patients. Am J Orthod Dentofacial Orthop 2015;147(5):536-46.