Microscopic polyangiitis : รายงานผู้ป่วย 1 ราย

วรพจน์ เหลืองจิรโณทัย พบ.*

*กลุ่มงานอายุรกรรม โรงพยาบาลลำปาง

บทคัดย่อ

รายงานผู้ป่วยชายไทยอายุ 47 ปี มารับการรักษาด้วยภาวะหายใจล้มเหลวจากเลือดออกในปอดและไตวายจากหลอดเลือดขนาดเล็กอักเสบ ผู้ป่วยได้รับการดูแลในหอผู้ป่วยหนักอายุรกรรม ใช้เครื่องช่วยหายใจ ให้ยากลุ่มคอร์ติโคสเตียรอยด์และยาปฏิชีวนะ รวมถึงฟอกไตโดยใช้น้ำยาผ่านทางช่องท้อง ผู้ป่วยถึงแก่กรรมหลังจากเริ่มรักษาได้เพียง 5 ชั่วโมงเนื่องจากเลือดออกในปอดอย่างรุนแรง ผลการตรวจทางห้องปฏิบัติการพบว่า perinuclear antineutrophilic cytoplasmic antibody ให้ผลบวก 1:320 ได้ให้การวินิจฉัยที่ใกล้เคียงมากที่สุดว่าเป็น microscopic polyangiitis รายงานนี้มุ่งหวังที่จะชี้ให้เห็นปัญหาในการวินิจฉัยโรคและทบทวนความรู้เกี่ยวกับโรคนี้

คำสำคัญ : Microscopic polyangiitis

บทนำ

microscopic polyangiitis เป็นโรคหลอดเลือดขนาดเล็กอักเสบ จากการมีเซลล์อักเสบทำลายผนังหลอดเลือด ก่อให้เกิดความผิดปกติกับอวัยวะหลายระบบในร่างกายที่ผนังหลอดเลือดของอวัยวะนั้นถูกทำลาย ผู้ป่วยทุกรายจะมีอาการคือ หน่วยไตอักเสบร่วมกับการทำงานของไตลดลงอย่างรวดเร็ว (rapidly progressive glomerulonephritis) ส่วนอาการทางปอดพบประมาณ 10-30% ของผู้ป่วย โดยภาวะเลือดออกในปอด (diffuse alveolar hemorrhage) เป็นอาการทางปอดที่พบได้บ่อยที่สุด[1] นอกจากนั้นอาจมีอาการทางผิวหนัง ปวดข้อ หรืออาการทางระบบประสาท[2] การวินิจฉัยใช้ลักษณะทางคลินิกร่วมกับการตรวจพบ antineutrophilic cytoplasmic antibody, perinuclear pattern (p-ANCA)[1][3] การรักษาโดยทั่วไปมักใช้ยากลุ่ม corticosteroid ร่วมกับ immunosuppressive drug [4,5] โรค microscopic polyangiitis รวมทั้งโรคหลอดเลือดขนาดเล็กอักเสบอื่นๆ ถือว่าเป็นโรคที่มีอุบัติการณ์ต่ำ ประมาณ 20-100 รายต่อประชากร 1 ล้านคน[6,7] รายงานนี้นำเสนอผู้ป่วย microscopic polyangiitis 1 รายที่มาด้วยอาการของหน่วยไตอักเสบในระยะแรก และมีปัญหาในการวินิจฉัย ร่วมกับผู้ป่วยไม่ได้เข้ารับการรักษาโดยเร็ว จนเกิดไตวายและเลือดออกในปอดตามมาจนเสียชีวิตในที่สุด

ติดต่อบทความ : *นพ.วรพจน์ เหลืองจิรโณทัย กลุ่มงานอายุรกรรม โรงพยาบาลลำปาง 280 ถ.พหลโยธิน ต.หัวเวียง อ.เมือง จ.ลำปาง 52000 โทรศัพท์ 081-8350006 โทรสาร 054-231533 E-mail: Worapoth_L@yahoo.com*

รายงานผู้ป่วย

ผู้ป่วยชายไทยคู่อายุ 47 ปี ภูมิลำเนา จ.ลำปาง อาชีพ เกษตรกร ถูกส่งตัวมาจากโรงพยาบาลชุมชนด้วยเรื่องไอเป็นเลือดมา 3 วัน ปริมาณค่อน

ข้างมาก ไม่มีหายใจหอบเหนื่อย ไม่มีไข้ มีปัสสาวะเป็นเลือด และมีคลื่นไส้ อาเจียน ไปรักษาที่โรงพยาบาลชุมชน ตรวจพบค่า BUN 72.0 mg/dL และ Cr 10.7 mg/dL ได้ส่งต่อมารักษาที่โรงพยาบาลลำปาง ผู้ป่วยมารับการตรวจที่ห้องฉุกเฉินโรงพยาบาลลำปางในเช้าวันถัดมา ยังคงมีอาการไอเป็นเลือด หายใจเหนื่อยเล็กน้อย ได้ถ่ายภาพรังสีทรวงอก พบว่ามี bilateral alveolar opacity แพทย์เวรสันนิษฐานว่าเป็นวัณโรคปอด ได้ส่งเสมหะตรวจหาเชื้อวัณโรคเป็นเวลา 3 วันและนัดฟังผล พร้อมกับสั่งยาแก้ไอชนิดรับประทานให้ผู้ป่วย เมื่อกลับไปบ้านผู้ป่วยยังคงไอเป็นเลือดตลอด หายใจเหนื่อยมากขึ้น จึงไปรักษาที่โรงพยาบาลชุมชนอีกครั้ง ได้รับการใส่ท่อช่วยหายใจและส่งต่อมายังโรงพยาบาลลำปางในอีก 5 ชั่วโมงต่อมา

ประวัติการเจ็บป่วยในอดีตพบว่า ระยะเวลา 11 เดือนที่ผ่านมา ผู้ป่วยมารับการตรวจที่โรงพยาบาลลำปางหลายครั้งด้วยเรื่องปวดเอว ผลการตรวจปัสสาวะพบ 50-100 rbc/HPF, 2-3 wbc/HPF, 0-1 fine granular cast/HPF การตรวจทางรังสีวิทยา plain KUB, ultrasound kidney และ intravenous pyelography ไม่พบนิ่วในทางเดินปัสสาวะ ระหว่างนั้นผู้ป่วยมีค่า BUN เพิ่มจาก 36.4 เป็น 42.8 mg/dL และค่า Cr เพิ่มจาก 2.81 เป็น 3.75 mg/dL ตรวจปัสสาวะซ้ำให้ผลเหมือนเดิม แพทย์ให้การวินิจฉัยว่าเป็นไตวายเรื้อรังและความดันโลหิตสูง ให้ยา amlodipine 5 mg/day และรับยาต่อที่โรงพยาบาลชุมชน

การตรวจร่างกายแรกรับ T 38.2°C, RR 38/min, PR 110/min, BP160/90 mmHg ผู้ป่วยมี good consciousness, active hemoptysis, tachypnea และ restlessness เปลือกตามี moderately pale conjunctiva ฟังได้เสียง rhonchi และ fine crepitation ในปอดทั้ง 2 ข้าง การตรวจหัวใจ ช่องท้อง แขนขา และผิวหนังไม่พบสิ่งผิดปกติ วัดค่า oxygen saturation โดย pulse oximetry (endotracheal tube with ambu bag 100% O_2) ได้ 66%

ผลการตรวจทางห้องปฏิบัติการ พบว่า CBC : Hb 5.3 gm/dL, Hct 15.9 %, WBC 5,600/mm^3 (N 91% L 2% mono 2% Eo 3% baso 2%), platelet 241,000/mm^3, peripheral blood smear พบ RBC, WBC และ platelet รูปร่างปกติ ไม่พบ spherocyte, การตรวจปัสสาวะ: pH 5.5 clear, sp.gr 1.013, alb 3+, sugar 2+, blood 2+, 30-50 rbc/HPF (dysmorphic), 5-10 wbc/HPF, many rbc cast (รูปที่ 1) ผลการตรวจทางเคมีในเลือด BUN 83 mg/dL, Cr 13.4 mg/dL, Na 126 mEq/L, K 6.4 mEq/L, Cl 97 mEq/L, CO_2 14 mEq/L, ค่า PT 12.9 sec (9.71-14.05), INR 1.15, aPTT 31.3 sec (20-32.28), aPTT ratio 1.06 ภาพรังสีทรวงอกมี bilateral alveolar opacity, no cardiomegaly (รูปที่ 2) การตรวจเสมหะ AFB ได้ผล negative

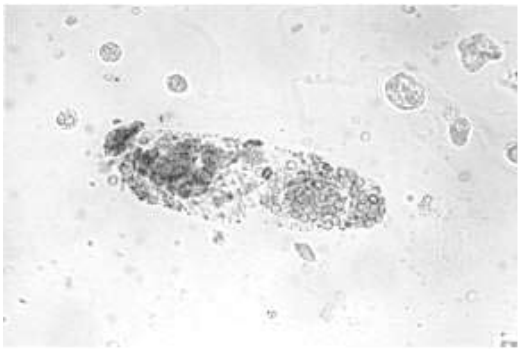

รูปที่ 1 ลักษณะ dysmorphic RBC และ RBC cast จากการตรวจปัสสาวะของผู้ป่วย glomerulonephritis

รูปที่ 2 ภาพรังสีปอดของผู้ป่วย bilateral alveolar opacity จาก diffuse alveolar hemorrhage

อายุรแพทย์วินิจฉัยเบื้องต้นว่าเป็น ภาวะเลือดออกในปอด (diffuse alveolar hemorrhage) ร่วมกับไตวายจากภาวะ rapidly progressive glomerulonephritis เนื่องจาก systemic vasculitis ให้การรักษาในหอผู้ป่วยหนัก คือ respirator support ชนิด controlled mandatory ventilation mode, ฟอกไตผ่านทางช่องท้อง (intraperitoneal dialysis) โดยใช้น้ำยา 1.5% PD cycle ละ 1,000 cc, ให้ยา ceftriaxone 2 gm และ methylprednisolone 1 gm ทางเส้นเลือดดำ ร่วมกับการให้เลือด packed red cell 2 unit

ระหว่างให้การรักษาผู้ป่วยยังคงมีเลือดออกจากท่อช่วยหายใจอยู่ตลอด หายใจหอบมาก จนกระทั่ง 5 ชั่วโมงต่อมา หัวใจหยุดเต้น ได้ให้ cardiopulmonary resuscitation เป็นเวลา 30 นาที ผู้ป่วยก็ถึงแก่กรรม ผลการตรวจทางห้องปฏิบัติการเพิ่มเติม ซึ่งทราบผลภายหลังพบว่า p-ANCA : positive 1:320, c-ANCA : negative, Anti-dsDNA : negative, ANA : negative, hemoculture 2 specimen : no growth ได้ส่งตรวจพยาธิวิทยาของเนื้อปอด (lung necropsy) แทนการตรวจ autopsy เนื่องจากญาติไม่ยินยอม พบว่ามี atelectasis, negative stain for AFB and fungi ส่วน antiglomerular basement membrane นั้นไม่สามารถส่งตรวจได้ จึงให้การวินิจฉัยสุดท้ายว่าเป็น microscopic polyangiitis

วิจารณ์

ผู้ป่วยรายนี้ถึงแก่กรรมภายหลังจากเข้ารับการรักษาในโรงพยาบาลในระยะเวลาอันสั้น และพบปัญหาในการวินิจฉัยและรักษาอยู่หลายประเด็น กล่าวคือ ปัญหาในช่วงระยะเวลา 11 เดือนที่ผู้ป่วยมีอาการปวดเอว และตรวจพบ microscopic hematuria (มีเม็ดเลือดแดงมากกว่า 3 cells/ high power field) นั้น แพทย์ได้พยายามหาสาเหตุของ microsopic hematuria ที่พบบ่อย คือ urinary tract stone แต่ไม่พบ หลังจากนั้น ผู้ป่วยมีค่า BUN และ creatinine ที่สูงขึ้นอย่างต่อเนื่องและยังคงพบ microscopic hematuria อยู่ แต่ได้รับการวินิจฉัยว่าเป็น chronic renal failure โดยที่ยังไม่ทราบสาเหตุของ renal failure และ microscopic hematuria ที่แน่ชัด

ในทางทฤษฎี สาเหตุของ microscopic hematuria ที่มาจากไต แบ่งได้เป็น 2 ประเภท คือ[8]

1. Glomerular disease (glomerulonephritis) แบ่งออกเป็น
   - primary glomerular disease เป็นโรคที่เกิดที่ glomerulus โดยตรง เช่น post infections, idiopathic เป็นต้น
   - secondary glomerular disease เป็น systemic disease และมี glomerular manifestation เช่น SLE, vasculitis เป็นต้น
2. Non-glomerular disease เช่น stone, trauma, pyelonephritis, polycystic kidney disease เป็นต้น

จากลักษณะทางคลินิก การตรวจทางห้องปฏิบัติการและรังสีวิทยาของผู้ป่วยรายนี้ สาเหตุของ microscopic hematuria น่าจะเป็น glomerulonephritis มากกว่า non-glomerular disease โดยทั่วไปแล้วการวินิจฉัย glomerulonephritis มักจะตรวจพบ albuminuria, dysmorphic red blood cell และ red blood cell cast ในปัสสาวะ[9,10] ดังเช่นที่พบใน admission ครั้งนี้ แต่ผลการตรวจปัสสาวะในขณะนั้นไม่ได้รายงานว่ามีการพบ albuminuria และ red blood cell cast ทำให้ไม่ได้นึกถึงสาเหตุจาก glomerulonephritis และไม่สามารถอธิบายสาเหตุของ renal failure ได้ การทำงานของไตจึงเสื่อมลงเรื่อยๆ

ปัญหาของการวินิจฉัยสาเหตุของอาการไอเป็นเลือด ร่วมกับการพบ bilateral alveolar opacity ในภาพรังสีทรวงอกนั้น นอกจากวัณโรคปอดแล้วก็

ควรนึกถึงภาวะเลือดออกในปอด (diffuse alveolar hemorrhage) ด้วยเช่นกัน ซึ่งจะมีประวัติที่สั้นและปริมาณเลือดที่ออกมีมากกว่า หากสงสัยภาวะดังกล่าวแล้วก็ควรรับผู้ป่วยไว้รักษาในโรงพยาบาลและทำการตรวจ fiberoptic bronchoscopy เพื่อการวินิจฉัยที่ถูกต้องต่อไป

ผู้ป่วยได้รับการวินิจฉัยเบื้องต้นว่าเป็น diffuse alveolar hemorrhage จากอาการไอเป็นเลือด, bilateral alveolar opacity ในภาพรังสีทรวงอก และค่า hematocrit ที่ต่ำ[1,3] ร่วมกับภาวะ rapidly progressive glomerulonephritis จากผลการตรวจปัสสาวะ ค่า BUN และ creatinine ที่สูงขึ้นเรื่อยๆ[1,9] ในทางทฤษฎีการพบ 2 ภาวะนี้ร่วมกันนั้นเกิดจากกลุ่มโรค systemic vasculitis ได้แก่ Wegener's granulomatosis, microscopic polyangiitis, Goodpasture's syndrome และ systemic lupus erythematosus (SLE)[1,3] เนื่องจากโรคเหล่านี้การตรวจพยาธิวิทยาของเนื้อเยื่อที่ปอดไม่พบลักษณะที่จำเพาะต่อโรค การวินิจฉัยที่แน่นอนต้องอาศัยลักษณะทางคลินิกร่วมกับการตรวจเลือดทางห้องปฏิบัติการหาแอนติบอดีที่จำเพาะต่อโรค กล่าวคือ Wegener's granulomatosis จะพบ c-ANCA ให้ผลบวก, microscopic polyangiitis จะพบ p-ANCA ให้ผลบวก, Goodpasture's syndrome จะพบ antiglomerular basement membrane ให้ผลบวก หรือวินิจฉัยจากการทำ renal biopsy ส่วน SLE จะพบ ANA และ anti-dsDNA ให้ผลบวก ซึ่งห้องปฏิบัติการของโรงพยาบาลลำปางไม่สามารถตรวจได้ ทำให้ไม่สามารถทราบการวินิจฉัยโรคที่แน่นอนได้ในขณะนั้น จึงเก็บตัวอย่างเลือดไว้ก่อนเพื่อส่งตรวจในภายหลัง ส่วนภาวะโลหิตจางของผู้ป่วยรายนี้น่าจะเกิดจาก acute blood loss ร่วมกับ chronic anemia จากภาวะไตวายที่มีอยู่เดิม เนื่องจาก peripheral blood smear พบลักษณะเม็ดเลือดที่ปกติ ไม่พบ spherocyte จึงไม่เข้ากับภาวะ autoimmune hemolytic anemia ที่อาจพบได้ในโรค SLE

ผู้ป่วยได้รับการรักษาโดยการให้ immunosuppressive drug คือ methylprednisolone 1 gm ทางเส้นเลือด ซึ่งเป็นการรักษาทั้งภาวะ diffuse alveolar hemorrhage และ rapidly progressive glomerulonephritis ที่เกิดจาก Wegener's granulomatosis, microscopic polyangiitis และ SLE[1,5] ส่วนการรักษา Goodpasture's syndrome ต้องอาศัยการทำ plasmapheresis[11,12] ซึ่งไม่สามารถทำได้ในขณะนั้น

ส่วนการรักษาประคับประคองอื่นๆ ที่สำคัญได้แก่ การทำ peritoneal dialysis ทันที เนื่องจากมีค่า creatinine 13.4 mg/dL และ K 6.4 mEq/L, การใช้เครื่องช่วยหายใจ, การให้ยาปฏิชีวนะ ceftriaxone เนื่องจากมีไข้และปรากฏ clinical systemic inflammatory response syndrome ชัดเจน แม้ว่าจะตรวจไม่พบ infection ในขณะนั้นก็ตาม ผู้ป่วยได้รับการรักษาอย่างใกล้ชิดในหอผู้ป่วยหนักอยู่ประมาณ 5 ชั่วโมงก็ถึงแก่กรรม

ผลการตรวจทางห้องปฏิบัติการ ที่ส่งกลับมาภายหลังพบว่า p-ANCA ให้ผลบวก 1:320 ในขณะที่ c-ANCA, ANA, Anti ds-DNA ให้ผลลบทั้งหมด ส่วนผลการตรวจพยาธิวิทยาของเนื้อปอดพบว่ามี atelectasis, ไม่พบ TB หรือ fungal infection และไม่พบลักษณะ diffuse alveolar hemorrhage ซึ่งอาจเป็นเพราะชิ้นเนื้อที่ส่งตรวจมีปริมาณไม่มากพอ ได้ให้การวินิจฉัยขั้นสุดท้ายที่ใกล้เคียงมากที่สุดว่าเป็น microscopic polyangiitis เนื่องจากผล p-ANCA ให้ผลบวก ร่วมกับอาการทางคลินิก อย่างไรก็ตามการวินิจฉัยที่แน่นอนนั้นต้องอาศัยผลการตรวจ renal biopsy หรือการตรวจหา antiglomerular basement membrane

สำหรับผู้ป่วยโรค microscopic polyangiitis หากได้รับการรักษาตั้งแต่แรกด้วยยา corticosteroid ร่วมกับ immunosuppressive drug จะมีพยากรณ์โรคค่อนข้างดี โดยมีอัตราการรอดชีวิตที่ 5 ปี ประมาณ 65%[3] แต่ถ้ามี diffuse alveolar

hemorrhage ร่วมด้วยแล้วจะมีอัตราตายในระยะแรกสูงถึง 25%[13-16] จึงควรให้ความสำคัญและตระหนักถึงการวินิจฉัยแยกโรคนี้ไว้ด้วยเสมอ ในผู้ป่วยที่ตรวจพบ microscopic hematuria เพื่อหลีกเลี่ยงการเกิดภาวะไตวายและเลือดออกในปอดที่รุนแรงจนเสียชีวิตในที่สุด

สรุป

ผู้ป่วยที่มารับการตรวจรักษาเริ่มแรกด้วยภาวะเม็ดเลือดแดงในปัสสาวะ เมื่อตรวจไม่พบสาเหตุทาง non-glomerular disease เช่น นิ่วในทางเดินปัสสาวะแล้วไม่ควรด่วนสรุปว่าเป็นไตวายเรื้อรัง และให้การรักษาตามอาการเท่านั้น ควรหาสาเหตุทาง glomerular disease ไว้ด้วยเสมอ โดยเฉพาะในรายที่พบ albumin และ red blood cell cast ในปัสสาวะ หรือพบการทำงานของไตที่บกพร่องลงเรื่อยๆ ภายในระยะเวลาไม่นานนัก อาจมีสาเหตุจาก rapid progressive glomerulonephritis จาก microscopic polyangiitis ซึ่งมีการรักษาจำเพาะคือการให้ยา corticosteroid ร่วมกับ immunosuppressive drug นอกจากนี้ผู้ป่วยที่มาด้วยอาการไอเป็นเลือดร่วมกับมีภาพรังสีปอดที่ผิดปกติสองข้างชัดเจน หากไม่แน่ใจควรพิจารณารับผู้ป่วยไว้ในโรงพยาบาลเพื่อสังเกตอาการของภาวะเลือดออกในปอดที่รุนแรงและทำให้ผู้ป่วยเสียชีวิตได้

เอกสารอ้างอิง

1. Stephen KF, Gregory PC, Aryeh F. Update in the diagnosis and management of pulmonary vasculitis. Chest 2006; 129: 452-65.
2. Lhote F, Guillevin L. Polyarteritis nodosa, microscopic polyangiitis and Churg-Strauss syndrome. Semin Resp Crit Care Med 1998; 19: 27-45.
3. Marvin IS, Harold RC, Talmadge EK. Diffuse alveolar hemorrhage and other rare infiltrative disorders. In: Robert JM, John FM, V. Courtney B, Jay AN, editors. Textbook of respiratory medicine. 4th ed. Philadelphia:Elseveir Saunders; 2005. p. 1656-78.
4. Jayne D, Rasmussen N, Andrassy K, Bacon P, Terveart JW, Dadoniene' J, et al. A randomized trial of maintenance therapy for vasculitis associated with antineutrophilic cytoplasmic antibodies. N Engl J Med 2003; 349: 36-44.
5. Belmont HM. Treatment of ANCA-associated systemic vasculitis. Bull NYU Hosp Jt Dis 2006; 64(1-2): 60-6.
6. Watts RA, Lane SE, Bentham G, Scott DG. Epidemiology of systemic vasculitis: a ten-year study in the United Kingdom. Arthritis Rheum 2000; 43: 414-9.
7. Reinhold KE, Herlyn K, Wagner BR, Gross WL. Stable incidence of primary systemic vasculitides over five years: results from the German vasculitis register. Arthritis Rheum 2005; 53: 93-9.
8. Glassock RJ. Hematuria and pigmenturia. In: Massary SG, Glassock RJ, editors. Textbook of nephrology. Baltimore: Williams of Wilkins; 1989. p. 491-5.
9. Hugh RB, Yvonne MO, Barry MB. The major glomerulopathies. In: Eugene B, Anthony SF, Dennis LK, editors. Harrison's principles of internal medicine. 15th ed. New York: Mcgraw-Hill; 2001. p. 1580-9.

10. Birch DF, Failey KF, Whitworth JA, Forbes I, Fairley JK, Cheshire GR, et al. Urinary erythrocyte morphology in the diagnosis of the glomerular hematuria. Clin Nephrol 1983; 20: 78-85.
11. Levy JB, Turner AN, Rees AJ, Pusey CD. Long-term outcome of anti-glomerular basement membrane antibody disease treated with plasma exchange and immunosuppression. Ann Intern Med 2001; 134: 1033-42 .
12. Keller F, Offermann G, Schultze G, Wagner K, Aulbert E, Scholle J, et al. Membrane plasma exchange in Goodpasture's syndrome. Am J Med Sci 1984; 287: 32-6.
13. Thomasow BM, Felton CP, Navarro C. Diffuse intrapulmonary hemorrhage, renal failure and a systemic vasculitis: a case report and review of the literature. Am J Med 1980; 68: 299-304.
14. Imoto EM, Lombard CM, Sachs DP. Pulmonary capillaritis and hemorrhage: a clue to the diagnosis of systemic necrotizing vasculitis. Chest 1989; 96: 927-8.
15. Haworth SJ, Savage CO, Carr D, Hughes JM, Rees AJ. Pulmonary hemorrhage complicating Wegener's granulomatosis and microscopic polyarteritis. Br Med J (Clin Res Ed) 1985; 290: 1775-8.
16. Savage CO, Winearls CG, Evans DJ, Rees AJ, Lockwood CM. Microscopic polyarteritis: presentation, pathology and prognosis. Q J Med 1985; 56: 467-83.

Microscopic Polyangiitis : A Case Report

Woraphot Lueangchiranothai MD *

* Department of Internal Medicine, Lampang Hospital, Lampang

Abstract

The author reported a 47-year old Thai man who presented with acute respiratory failure from diffuse alveolar hemorrhage and rapidly progressive glomerulonephritis due to small vessel vasculitis. Treatment in medical intensive care unit included respiratory support by respirator, intraperitoneal dialysis, intravenous methylprednisolone and antibiotic administration. Because of very severely active disease, the patient died 5 hours after starting treatment and carefully monitoring. Laboratory investigation revealed positive serum p-ANCA 1:320. Microscopic polyangiitis was the most likely diagnosis. This report aimed to identify pitfalls in diagnosis and review the literatures of this disease.

Keywords : Microscopic polyangiitis