KDJ
Khon Kaen University
Dental Journal

การปลูกฟันฝังคืนโดยเจตนาเพื่อรักษาการอักเสบของโพรงอากาศขากรรไกรบนและในฟันที่เป็นโรคปริทันต์อักเสบ: รายงานผู้ป่วย 2 ราย

ชลธิดา ชัยยะ [1] ภาณุพงษ์ จิรเดโชชัย [2] เสาวลักษณ์ ลิ้มมณฑล [3,]*

รายงานผู้ป่วย

บทคัดย่อ

วัตถุประสงค์: เพื่อแสดงให้เห็นถึงการรักษาด้วยวิธีปลูกฟันฝังคืนโดยเจตนาในผู้ป่วย 2 รายแล้วให้ผลการรักษาเป็นที่น่าพอใจ ซึ่งการปลูกฟันฝังคืนโดยเจตนาเป็นทางเลือกหนึ่งในการรักษารอยโรครอบปลายรากฟันที่เคยทำการรักษาคลองรากฟันแบบปกติแล้วล้มเหลวและมีข้อจำกัดหรือข้อห้ามในการรักษาด้วยวิธีผ่าตัดปลายรากแบบดั้งเดิม

รายงานผู้ป่วย: ผู้ป่วยรายที่หนึ่งแสดงให้เห็นถึงความสำเร็จในการรักษาโพรงอากาศขากรรไกรบนซ้ายอักเสบที่มีสาเหตุจากการติดเชื้อของฟันกรามบนซ้ายซี่ที่ 1 โดยมีการติดตามผลที่ระยะเวลา 1 ปี พบว่ารอยโรคในโพรงอากาศขากรรไกรบนซ้ายหายสนิท และฟันปลูกมีการสร้างกระดูกผิวรากฟันและกระดูกรอบปลายรากฟันด้านเพดานอย่างสมบูรณ์ ผู้ป่วยรายที่สอง เป็นการปลูกฟันฝังคืนโดยเจตนาในฟันที่มีโรคปริทันต์อักเสบร่วมและมีการติดตามผลที่ระยะเวลา 9 เดือน พบว่าฟันปลูกมีร่องลึกปริทันต์ลดลง และมีการสร้างกระดูกผิวรากและรอบปลายรากฟันขึ้นมาใหม่อย่างชัดเจน

บทสรุป: การปลูกฟันฝังคืนโดยเจตนาสามารถใช้เป็นทางเลือกในการรักษาโพรงอากาศขากรรไกรบนอักเสบอันเนื่องมาจากสาเหตุจากการติดเชื้อของฟัน รวมทั้งสามารถทำในฟันที่มีภาวะโรคปริทันต์อักเสบที่มีร่องลึกปริทันต์ลึกไม่เกิน 6 มิลลิเมตร เพียง 1 ตำแหน่งและให้ผลการรักษาที่ดีได้

คำไขรหัส: การปลูกฟันฝังคืนโดยเจตนา/ การอักเสบของโพรงอากาศขากรรไกรบน/ โรคปริทันต์อักเสบ

Received: *Oct 02, 2024*
Revised: *Oct 02, 2025*
Accepted: *Oct 20, 2025*

บทนำ

การปลูกฟันฝังคืนโดยเจตนา (Intentional replantation) เป็นหนึ่งในทางเลือกการรักษาฟันที่รักษาคลองรากฟันแบบดั้งเดิม (Conventional root canal treatment) แล้วไม่สำเร็จหรือไม่สามารถทำการผ่าตัดปลายรากฟันด้วยวิธีดั้งเดิม (Conventional apicoectomy) ได้[1,2,3] โดยขั้นตอนการรักษาประกอบด้วยการถอนฟันออกมาแล้วทำการตัดปลายรากนอกช่องปากด้วยด้ามกรอความเร็วสูง (High speed handpiece) ร่วมกับหัวกรอคาร์ไบด์ (Carbide bur) หรือหัวกรอกากเพชร (Diamond bur) ซึ่งควรตัดอย่างน้อย 3 มิลลิเมตร เพื่อกำจัดเชื้อที่อยู่ในบริเวณการแตกแขนงของคลองรากฟันส่วนปลาย (Apical ramifications) ได้ร้อยละ 98 และกำจัดแขนงคลองรากฟันด้านข้าง (Lateral canal) ได้ร้อยละ 93 ทำการเตรียมคลองรากฟันส่วนปลาย (Root end preparation) โดยใช้ด้ามกรอความเร็วสูงร่วมกับหัวกรอคาร์ไบด์ หรือใช้เครื่องขูดหินน้ำลายแบบความถี่เหนือเสียง (Ultrasonic scaler) กรณีที่ผนังคลองรากฟันค่อนข้างบาง โดยทำการเตรียมคลองรากฟันห่างจากปลายรากฟันที่ตัดแล้วลึกประมาณ 3 มิลลิเมตร ย้อนจากปลายรากให้เป็นลักษณะ

[1] กลุ่มงานทันตกรรม โรงพยาบาลบางระจัน อำเภอบางระจัน จังหวัดสิงห์บุรี
[2] สาขาวิชาทันตกรรมบูรณะ คณะทันตแพทยศาสตร์ มหาวิทยาลัยขอนแก่น
[3] สาขาวิชาศัลยศาสตร์ช่องปากและแม็กซิลโลเฟเชียล คณะทันตแพทยศาสตร์ มหาวิทยาลัยขอนแก่น
[*] ผู้ประพันธ์บรรณกิจ

โพรงฟันชนิดที่หนึ่ง (Class I cavity) และสอดคล้องไปกับรูปร่างทางกายวิภาคของคลองรากฟัน (Root canal anatomy) หลังจากนั้นจึงทำการอุดย้อนปลายราก (Retrograde filling) เพื่อปิดผนึกบริเวณปลายราก (Apical seal) ไม่ให้เกิดการติดเชื้อย้อนกลับเข้ามาในคลองรากฟัน โดยใช้เวลาที่ฟันอยู่ภายนอกช่องปาก (Extraoral time) ไม่เกิน 15 นาที เพื่อรักษาความมีชีวิตของเซลล์เอ็นยึดปริทันต์ (Periodontal ligament cell)[4,5,6] ในส่วนการเตรียมเบ้าฟัน (Socket) จะทำการขูด (Curette) เพียงบริเวณก้นเบ้าฟันที่มีรอยโรคอยู่เท่านั้น ไม่แนะนำให้ขูดบริเวณผนังเบ้าฟันเนื่องจากจะทำให้เซลล์เอ็นยึดปริทันต์ที่ยังเหลืออยู่ถูกทำลาย หลังจากเตรียมฟันปลูกเรียบร้อยแล้วทำการใส่ฟันกลับเข้าเบ้าฟันตำแหน่งเดิมของผู้ป่วย ตรวจการสบฟันดูว่าผู้ป่วยสามารถกัดฟันลงตำแหน่งเดิมหรือไม่ ถ้าพบว่าฟันแน่นไม่โยกไม่มีความจำเป็นต้องทำการยึดฟัน (Fixation) เนื่องจากมีโอกาสทำให้เกิดภาวะฟันยึดแข็ง (Ankylosis) ได้ แต่หากฟันมีการโยกอย่างชัดเจนหรือโยกระดับที่สาม (Third degree mobility) แม้ว่าจะทำการกดด้วยนิ้วมือ (Finger pressure) หรือกัดก๊อซ (Gauze) แน่นแล้วหรือกรณีที่ฟันปลูกนั้นไม่มีคู่สบ จะทำการยึดด้วยเฝือกฟันกึ่งแข็ง (Semi-rigid splint) เช่น ลวดและเรซินคอมโพสิท (Composite wiring) โดยยึดกับฟันข้างเคียง 1-2 ซี่ ซึ่งระยะเวลาการยึดฟันบางการศึกษาแนะนำ 7-10 วัน แต่บางการศึกษาแนะนำ 3-4 สัปดาห์ หลังทำการปลูกฟันฝังคืนโดยเจตนาให้ผู้ป่วยกัดก๊อซไว้ประมาณ 2 ชั่วโมง แนะนำผู้ป่วยรับประทานอาหารอ่อนประมาณ 1-2 สัปดาห์[1,2,3,5,6] ทำการนัดผู้ป่วยมาติดตามอาการหลังการรักษาที่ระยะเวลา 1 3 6 เดือน และ 1 ปี โดยทำการตรวจอาการทางคลินิกได้แก่ การทดสอบการกัด (Bite test) ตรวจความโยกของฟัน วัดร่องลึกปริทันต์ (Periodontal pocket probing) การคลำ (Palpation) การเคาะ (Percussion) ตรวจดูว่ามีรูเปิดทางหนองไหล (Sinus tract) หรือโพรงหนอง (Abscess) หรือไม่ และมีการถ่ายภาพรังสีทุกครั้งที่มาติดตามอาการ[1,2,3,5,6]

ข้อบ่งชี้ในการรักษาด้วยวิธีปลูกฟันฝังคืนโดยเจตนาได้แก่ คลองรากฟันอุดตัน ซับซ้อน มีการหักของเครื่องมือบริเวณปลายรากโดยไม่สามารถเข้าไปผ่าตัดปลายรากได้ และเพื่อรักษาการอักเสบของโพรงอากาศขากรรไกรบน (Maxillary sinusitis) อันเนื่องมาจากสาเหตุการติดเชื้อจากฟัน[4,7,8,9] ข้อห้ามในการรักษาด้วยวิธีปลูกฟันฝังคืนโดยเจตนาได้แก่ ฟันที่เป็นโรคปริทันต์อักเสบ (Periodontitis) ฟันที่ไม่มีกระดูกด้านริมฝีปากหรือด้านแก้มเหลืออยู่ (Labial or buccal bone perforation) ฟันที่มีการแตกของรากฟันในแนวดิ่ง (Vertical root fracture) ฟันที่เนื้อฟันเหลือน้อยตัวฟันสูงไม่เพียงพอต่อการบูรณะ และฟันที่รากยาวและโค้งยากต่อการถอนฟัน[4,7]

แม้ว่าฟันที่เป็นโรคปริทันต์อักเสบจะจัดอยู่ในข้อห้ามของการปลูกฟันฝังคืนโดยเจตนา แต่จากการศึกษาของ Cho และคณะในปี ค.ศ. 2017 พบว่า การปลูกฟันฝังคืนโดยเจตนาในฟันที่เป็นโรคปริทันต์อักเสบร่วมด้วยมีอัตราการอยู่รอด (Survival rate) ที่ระยะเวลา 1 ปี สูงถึงร้อยละ 89 ซึ่งให้ผลสำเร็จค่อนข้างดีหากมีการเลือกผู้ป่วยที่เหมาะสม[10] สำหรับการรักษาโพรงอากาศขากรรไกรบนอักเสบอันเนื่องมาจากสาเหตุจากฟันพบว่ามีหลายทางเลือกในการรักษา ได้แก่ การถอนฟันที่เป็นสาเหตุและใส่ฟันเทียมทดแทน การรักษาคลองรากฟันหรือรักษารากฟันซ้ำ (Root canal retreatment) เพื่อกำจัดรอยโรครอบปลายรากฟัน (Periapical lesion) ซึ่งเป็นสาเหตุในการเกิดการอักเสบของโพรงอากาศขากรรไกรบน แต่ในกรณีที่มีข้อจำกัดของการรักษารากฟันซ้ำทั้งแบบดั้งเดิมและวิธีทางศัลยกรรมซึ่งในฟันกรามบนอาจมีข้อจำกัดทางด้านกายวิภาคของผนังโพรงอากาศขากรรไกรบนที่ยื่นย้อยในการเข้าถึงบริเวณปลายรากฟัน ดังนั้นการปลูกฟันฝังคืนโดยเจตนาจึงอาจเป็นทางเลือกการรักษาที่เหมาะสม[9,11]

ในบทความนี้ประกอบด้วย รายงานผู้ป่วยรายที่หนึ่งที่แสดงให้เห็นถึงการปลูกฟันฝังคืนโดยเจตนาเพื่อทำการรักษาโพรงอากาศขากรรไกรบนซ้ายอักเสบสาเหตุจากการติดเชื้อของฟันกรามบนซ้ายซี่ที่หนึ่ง (Left maxillary first molar) และรายงานผู้ป่วยรายที่สองแสดงถึงการปลูกฟันฝังคืนโดยเจตนาในฟันที่เป็นโรคปริทันต์อักเสบร่วม โดยจะได้อภิปรายถึงปัจจัยที่มีผลต่อการรักษาในผู้ป่วยทั้งสองราย

รายงานผู้ป่วย

ผู้ป่วยรายที่ 1 เพศหญิง อายุ 53 ปี ภูมิลำเนาจังหวัดขอนแก่น ปฏิเสธการมีโรคประจำตัว ปฏิเสธการแพ้ยาและอาหาร อาการสำคัญคือ ปวดฟันกรามบนด้านซ้าย (ฟันซี่ 26) มาประมาณ 2 สัปดาห์ ผู้ป่วยให้ประวัติรักษารากฟันซี่นี้มาประมาณ 6 ปี ไม่เคยมีอาการใดๆ แต่ 1 เดือนที่ผ่านมามีอาการคัดจมูก (Nasal congestion) น้ำมูกไหลไม่หาย (Rhinorrhea) และ 2 สัปดาห์ที่แล้วปวดตื้อๆ บริเวณฟันบนด้านซ้ายและข้างแก้ม โดยผู้ป่วยไปพบแพทย์โสตศอนาสิก (Oto-rhino-laryngologist) แต่แพทย์ส่งตัวกลับมาพบทันตแพทย์เนื่องจาก

คาดว่าโพรงอากาศขากรรไกรบนด้านซ้ายอักเสบน่าจะมีสาเหตุจากฟัน เมื่อทำการตรวจในช่องปากพบว่า ฟันซี่ 26 มีวัสดุอุดออนเลย์โลหะ (Metal onlay) โดยตัวฟันมีสภาวะปริทันต์คือ ฟันโยกระดับที่หนึ่ง เคาะเจ็บ ความลึกร่องปริทันต์บริเวณแนวบรรจบเพดานปากใกล้กลาง (Mesio-palatal line angle) ประมาณ 6-7 มิลลิเมตร จากภาพรังสีรอบปลายราก (Periapical radiograph) ของฟันซี่ 26 พบเงาทึบรังสีของวัสดุอุดออนเลย์โลหะ ภายในโพรงประสาทฟัน (Pulp chamber) พบเงาทึบรังสีของแกนคอมโพสิท (Composite core) ภายในคลองรากฟันพบเงาทึบรังสีของวัสดุอุดคลองรากฟันมีความแน่นดีทั้งสามคลองราก บริเวณปลายรากฟันด้านเพดาน (Palatal root) พบเงาโปร่งรังสีรอบปลายราก และจากภาพรังสีส่วนตัดอาศัยคอมพิวเตอร์ชนิดโคนบีม (Cone beam computed tomography) พบเงาโปร่งรังสีบริเวณรากฟันด้านเพดานซึ่งชิดกับพื้นของโพรงอากาศขากรรไกรบนข้างซ้ายที่มีระดับลมและน้ำ (Air-fluid level) ประมาณสองในสามของความสูงในแนวดิ่ง จึงให้การวินิจฉัยว่าฟันซี่ 26 เป็นฟันที่ผ่านการรักษาคลองรากร่วมกับเนื้อเยื่อรอบปลายรากอักเสบแบบมีอาการและโพรงอากาศขากรรไกรบนด้านซ้ายอักเสบ (26 Previously treated tooth with an adequate root canal filling with symptomatic apical periodontitis and left maxillary sinusitis) วางแผนการรักษาโดยการปลูกฟันฝังคืนโดยเจตนา ซึ่งมีขั้นตอนการรักษาคือ ถอนฟันซี่ 26 แบบไม่บาดเจ็บ (Atraumatic extraction) ด้วยการใช้คีมถอนฟันเพียงอย่างเดียวจับบริเวณรอยต่อเคลือบฟันเคลือบรากฟัน (Cemento-enamel junction) หลังจากนั้นจึงตัดปลายรากฟันประมาณ 3 มิลลิเมตร เตรียมคลองรากฟัน 3 มิลลิเมตร ย้อนจากปลายราก หลังจากนั้นจึงอุดย้อนปลายรากด้วยมิเนอรัลไตรออกไซด์แอกกรีเกตหรือเอ็มทีเอ (Mineral Trioxide Aggregate: MTA) โดยใช้เวลาที่ฟันอยู่ภายนอกช่องปากทั้งหมดประมาณ 12 นาที ใส่ฟันกลับเข้ากระดูกเบ้าฟันเดิมของผู้ป่วยโดยไม่ได้ทำการยึดฟันและทำการถ่ายภาพรังสีรอบปลายรากทันทีหลังการรักษา ผู้ป่วยได้รับยาอะม็อกซีซิลลิน-คลาวูลาเนต (Amoxicillin-clavulanate) 1 กรัม รับประทานเช้า-เย็นเป็นเวลา 10 วัน นัดผู้ป่วยมาติดตามผลการรักษาที่ 2 สัปดาห์ 1 3 6 เดือนและ 1 ปี พบว่า ไม่มีอาการคัดจมูกน้ำมูกไหล อาการปวดตื้อที่แก้มด้านซ้ายหายไป ไม่มีอาการปวดของฟันซี่ 26 ผู้ป่วยสามารถใช้ฟันเคี้ยวอาหารได้ปกติ เมื่อวัดร่องลึกปริทันต์พบว่าลดลงเหลือ 2-3 มิลลิเมตร และจากภาพรังสีรอบปลายรากที่ 3 เดือนและ 1 ปีพบการสร้างผิวกระดูกเบ้าฟัน (Lamina dura) และกระดูกรอบปลายรากฟันด้านเพดาน (รูปที่ 1) และจากภาพรังสีส่วนตัดอาศัยคอมพิวเตอร์ชนิดโคนบีมพบว่า ระดับลมและน้ำในโพรงอากาศขากรรไกรบนข้างซ้ายหายไปเมื่อเปรียบกับก่อนรักษา (รูปที่ 2) ซึ่งแสดงให้เห็นว่า การปลูกฟันฝังคืนโดยเจตนาสามารถรักษาโพรงอากาศขากรรไกรบนซ้ายอักเสบสาเหตุจากการติดเชื้อของฟันซี่ 26 ในผู้ป่วยรายนี้ได้

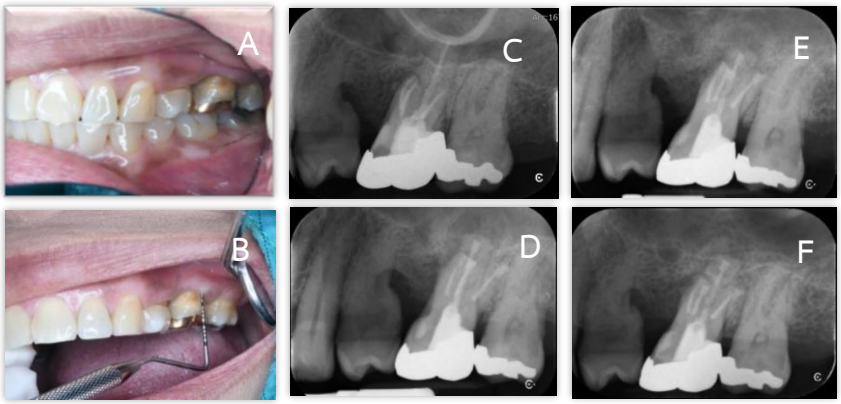

รูปที่ 1 ผู้ป่วยรายที่ 1 ทำการปลูกฟันฝังคืนโดยเจตนาที่ฟันซี่ 26 (A) ภาพในช่องปากหลังติดตามผลการรักษาที่ระยะเวลา 1 ปี (B) ร่องลึกปริทันต์ 2-3 มิลลิเมตรโดยรอบฟัน (C) ภาพรังสีรอบปลายรากก่อนรักษา (D) ภาพรังสีรอบปลายรากทันทีหลังรักษา (E) ภาพรังสีรอบปลายรากหลังการรักษา 3 เดือน (F) ภาพรังสีรอบปลายรากหลังการรักษา 1 ปี

Figure 1 First case with tooth 26 intentional replantation (A) Intraoral view at 1year follow-up (B) Probing depth 2-3 mm. around tooth 26 (C) Pre-treatment periapical radiograph (D) Immediate post-treatment periapical radiograph (E) 3 Months post-treatment periapical radiograph (F) 1 Year post-treatment periapical radiograph

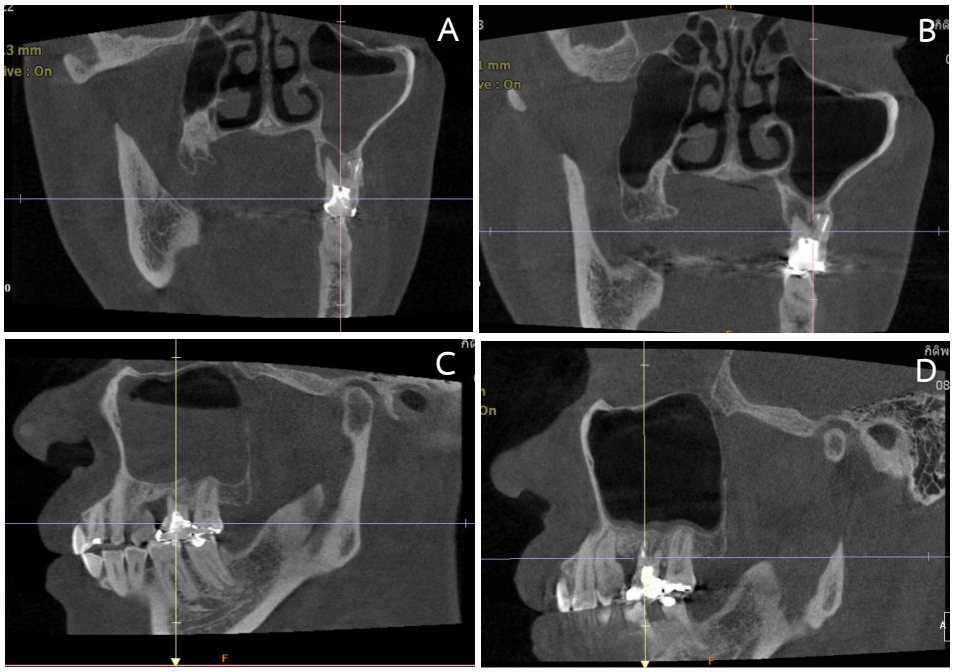

รูปที่ 2 ภาพรังสีส่วนตัดอาศัยคอมพิวเตอร์ชนิดโคนบีมของผู้ป่วยรายที่ 1 (A) แนวระนาบแบ่งหน้าหลังก่อนการรักษา (B) แนวระนาบแบ่งหน้าหลังภายหลังการรักษา 3 เดือน (C) แนวระนาบแบ่งซ้ายขวาก่อนการรักษา (D) แนวระนาบแบ่งซ้ายขวาหลังการรักษา 3 เดือน

Figure 2 Cone beam CT of the first case (A) Coronal view before treatment (B) Coronal view 3 months post-treatment (C) Sagittal view before treatment (D) Sagittal view 3 months post-treatment

ผู้ป่วยรายที่ 2 เพศหญิงอายุ 27 ปี ปฏิเสธการมีโรคประจำตัว ปฏิเสธการแพ้ยาและอาหาร ภูมิลำเนาจังหวัดขอนแก่น อาการสำคัญคือ ปวดฟันกรามล่างซ้าย (ฟันซี่ 37) ให้ประวัติเคยรักษารากฟันซี่นี้ที่คลินิกเอกชนเมื่อประมาณ 1 ปีที่แล้ว แต่ยังมีอาการปวดและเคี้ยวเจ็บ ทำการรักษารากฟันซ้ำเมื่อ 10 เดือนที่แล้วแต่ก็ยังมีอาการปวดอยู่ จากการตรวจภายในช่องปากพบว่า ฟันซี่ 37 มีวัสดุเรซินคอมโพสิทร่วมกับเดือยฟันสำเร็จรูป (Prefabricated fiber post) เคาะเจ็บ โยกระดับที่หนึ่ง วัดร่องลึกปริทันต์ได้ประมาณ 10 มิลลิเมตร ที่บริเวณด้านใกล้กลางใกล้แก้ม (Mesio-buccal) จากภาพรังสีรอบปลายรากพบว่า ฟันซี่ 37 มีพบเงาทึบรังสีของวัสดุอุดคอมโพสิทที่บริเวณด้านใกล้กลาง เงาทึบรังสีของวัสดุอุดอมัลกัม (Amalgam) บริเวณด้านบดเคี้ยว ภายในโพรงประสาทฟัน พบเงาทึบรังสีของแกนคอมโพสิท ภายในคลองรากฟันพบเงาทึบรังสีของวัสดุอุดคลองรากฟันมีความแน่นดีทั้งสองคลองราก และบริเวณปลายรากฟันพบมีเงาโปร่งรังสีโดยรอบ ให้การวินิจฉัยว่า ฟันซี่ 37 เป็นฟันที่ผ่านการรักษาคลองรากร่วมกับเนื้อเยื่อรอบปลายรากอักเสบแบบมีอาการ (37 Previously treated tooth with an adequate root canal filling with symptomatic apical periodontitis) ทำการปลูกฟันฝังคืนโดยเจตนาโดยมีขั้นตอนการรักษา คือ ถอนฟันซี่ 37 แบบไม่บาดเจ็บ ทำการตัดปลายราก เตรียมคลองรากฟัน 3 มิลลิเมตร ย้อนจากปลายราก และอุดย้อนปลายรากนอกช่องปากด้วยมิเนอรัลไตรออกไซด์แอกกรีเกต โดยใช้เวลาที่ฟันอยู่ภายนอกช่องปากทั้งหมดประมาณ 12 นาที และใส่ฟันกลับเข้ากระดูกเบ้าฟันเดิมของผู้ป่วยโดยไม่ได้ทำการยึดฟัน หลังจากนั้นจึงนัดผู้ป่วยมาติดตามผลการรักษาพบว่า หลังการรักษา 9 เดือน ผู้ป่วยสามารถใช้ฟันเคี้ยวอาหารได้โดยไม่มีอาการใดๆ ฟันปลูกมีสภาวะปริทันต์ปกติ วัดร่องลึกปริทันต์ได้ 2-3 มิลลิเมตรโดยรอบฟัน จากภาพรังสีรอบปลายรากพบมีการสร้างผิวกระดูกเบ้าฟันและพบการสร้างกระดูกขึ้นมาใหม่รอบรากฟันซี่ 37 (รูปที่ 3)

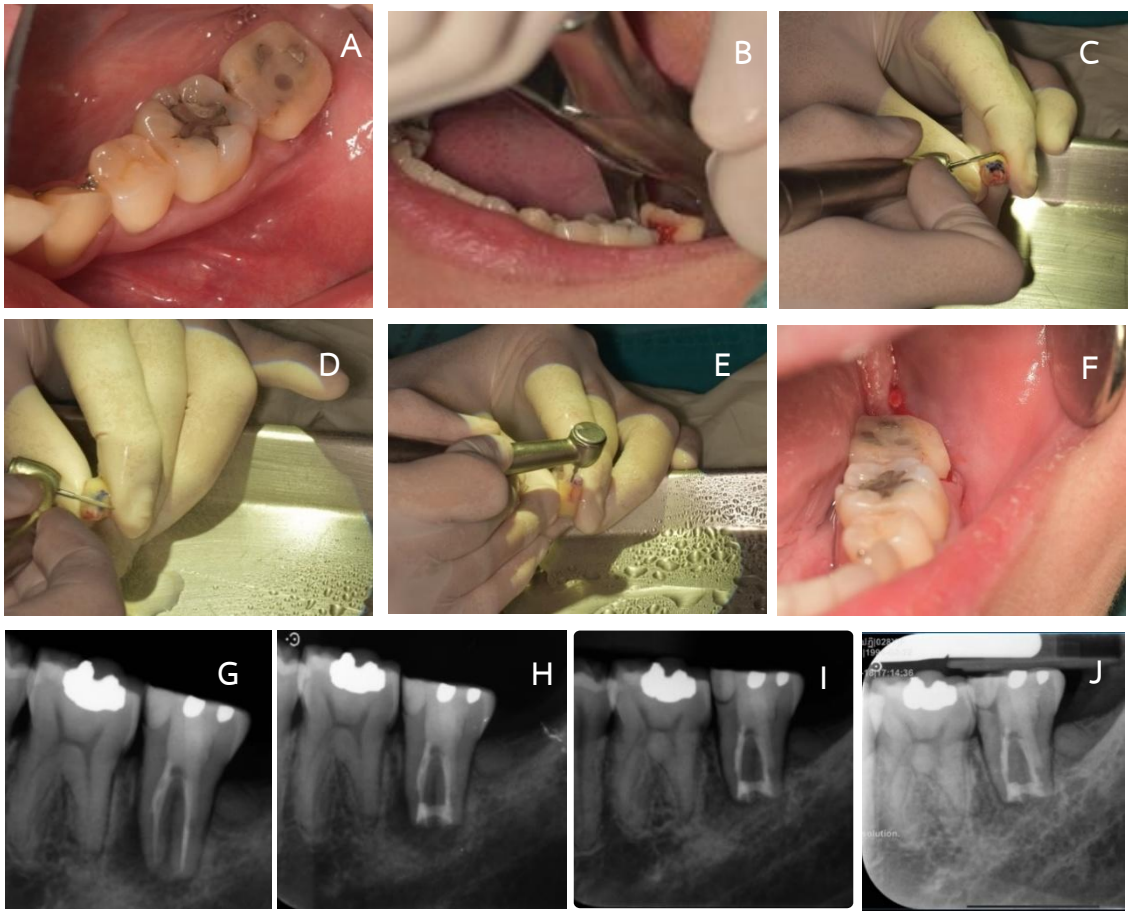

รูปที่ 3 ผู้ป่วยรายที่ 2 ทำการปลูกฟันฝังคืนโดยเจตนาที่ฟันซี่ 37 (A) ฟันซี่ 37 ก่อนการรักษา (B) ถอนฟันซี่ 37 (C, D) แสดงขั้นตอนตัดปลายราก ฟัน (E) การกรอเตรียมปลายรากฟัน (F) ฟันซี่ 37 หลังปลูกฟันฝังคืนโดยเจตนา (G) ภาพรังสีรอบปลายรากก่อนรักษา (H) ภาพรังสีรอบ ปลายรากทันทีหลังการรักษา (I) ภาพรังสีรอบปลายรากหลังการรักษา 4 เดือน (J) ภาพรังสีรอบปลายรากหลังการรักษา 9 เดือน

Figure 3 Second case with tooth 37 intentional replantation (A) Before treatment (B) During extraction (C, D) Root resection (E) Root end preparation (F) Tooth 37 after intentional replantation (G) Periapical radiograph before treatment (H) Immediate post-treatment periapical radiograph (I) Periapical radiograph 4 months post-treatment (J) Periapical radiograph 9 months post-treatment

บทวิจารณ์

ลักษณะทางกายวิภาคของรากฟันกรามบนจะมีความสัมพันธ์กับเยื่อบุโพรงอากาศขากรรไกรบนโดยจากการศึกษาของ Kang และคณะ ในปี ค.ศ 2015 พบว่า รากของฟันกรามบนที่มีความสัมพันธ์กับเยื่อบุโพรงอากาศขากรรไกรบนมากที่สุดเรียงตามลำดับได้แก่ ฟันกรามบนซี่ที่ 2 ร้อยละ 44.7 ฟันกรามบนซี่ที่ 1 ร้อยละ 40.5[12] ดังนั้นเมื่อมีพยาธิสภาพของฟันกรามบนหรือภายหลังการรักษาคลองรากฟันที่ไม่ประสบผลสำเร็จจึงอาจพบการเกิดโพรงอากาศขากรรไกรบนอักเสบได้ซึ่งพบอุบัติการณ์ประมาณร้อยละ 30-51.8 โดยส่วนใหญ่ผู้ป่วยมักจะมีอาการปวดฟันซี่ที่เป็นสาเหตุร่วมกับมีอาการคัดจมูก น้ำมูกไหลเป็นหนอง (Purulent rhinorrhea) ปวดบริเวณข้างจมูกและมีน้ำมูกไหลลงคอ (Postnasal drip)[13] ซึ่งคล้ายคลึงกับอาการของผู้ป่วยรายแรกในรายงานนี้ การรักษาโพรงอากาศขากรรไกรบนอักเสบอันเนื่องมาจากสาเหตุจากฟันมีหลายทางเลือกในการรักษาได้แก่ การรักษาคลองรากฟันใหม่เพื่อกำจัดเชื้อในคลองรากฟันและรอยโรครอบปลายราก การผ่าตัดปลายรากฟันผ่านผนังโพรงอากาศขากรรไกรบน และการถอนฟันที่เป็นสาเหตุออกและใส่ฟันเทียมทดแทน[9,11] ซึ่งวิธีการรักษาดังกล่าวอาจพบข้อเสียหรือข้อจำกัดบางประการ เช่น การรักษาคลองรากฟันซ้ำหากไม่มีการเชื่อมปิดปลายรากที่ดี เชื้อที่อยู่นอก

รากฟันอาจกลับเข้ามาติดเชื้อในคลองรากฟันใหม่ได้ ส่วนการผ่าตัดปลายรากฟันผ่านผนังโพรงอากาศขากรรไกรบนไม่นิยมทำเนื่องจากทำให้เกิดการทะลุโพรงอากาศค่อนข้างใหญ่และเสี่ยงต่อการบาดเจ็บต่อกลุ่มเส้นประสาทและหลอดเลือดที่อยู่บริเวณด้านเพดานได้ ส่วนการถอนฟันที่เป็นสาเหตุออกแล้วใส่ฟันเทียมหรือรากฟันเทียมทดแทนไม่สามารถทำได้ในผู้ป่วยที่ไม่ต้องการถอนฟันออก ดังนั้นการปลูกฟันฝังคืนโดยเจตนาจึงเป็นทางเลือกหนึ่งในการรักษาที่เหมาะสมกับผู้ป่วยที่มีโพรงอากาศขากรรไกรบนอักเสบอันเนื่องมาจากสาเหตุจากฟัน[9,11,14] จากรายงานของ Penarrocha และคณะในปี ค.ศ. 2007 ได้ทำการปลูกฟันฝังคืนโดยเจตนาในฟันซี่ 27 เพื่อรักษาโพรงอากาศขากรรไกรบนซ้ายอักเสบอันเนื่องมาจากสาเหตุจากฟัน โดยทำการตัดปลายราก เตรียมปลายรากและอุดย้อนปลายรากด้วยวัสดุอมัลกัม[9] ซึ่งให้ผลสำเร็จเช่นเดียวกันกับรายงานผู้ป่วยที่ได้กล่าวไปข้างต้น แต่แตกต่างกันที่วัสดุที่ใช้ในการอุดย้อนปลายรากซึ่งในรายงานผู้ป่วยนี้ใช้เป็นมิเนอรัลไตรออกไซด์แอกกรีเกตหรือเอ็มทีเอ ซึ่งเป็นวัสดุกลุ่มไบโอเซรามิก (Bioceramic) ที่มีข้อดีคือ มีความเข้ากันได้ดีกับเนื้อเยื่อร่างกาย (Biocompatibility) ไม่เป็นพิษ มีความคงตัวทางเคมี ไม่ทำให้เกิดการอักเสบที่ปลายรากหากมีการอุดเกิน กระตุ้นให้เกิดไฮดรอกซีอะพาไทต์ (Hydroxyapatite) และทำให้เกิดการเชื่อมของวัสดุอุดรากกับเนื้อฟัน (Sealing ability) ได้[15,16] จึงนิยมใช้เป็นวัสดุอุดย้อนปลายรากในปัจจุบัน แต่วัสดุอมัลกัมที่ใช้ในการศึกษาของ Penarrocha มีข้อดีคือ ก่อตัวเร็ว ใช้งานง่าย แต่มีความเป็นพิษ และไม่มีการเชื่อมของวัสดุอุดรากกับเนื้อฟันจึงไม่เป็นที่นิยมในปัจจุบัน[9,15,16]

กรณีฟันที่รักษาคลองรากฟันแล้วร่วมกับมีภาวะโรคปริทันต์อักเสบและมีข้อจำกัดในการทำศัลยกรรมปลายรากฟัน (Endodontic surgery) แต่เดิมถือเป็นข้อห้ามในการปลูกฟันฝังคืนโดยเจตนา แต่จากการศึกษาของ Cho และคณะ ในปี ค.ศ. 2017 กล่าวว่า แม้ว่าฟันปลูกจะมีโรคปริทันต์อักเสบร่วม การปลูกฟันฝังคืนโดยเจตนายังสามารถให้ผลการรักษาที่ดีโดยเฉพาะฟันที่มีร่องลึกปริทันต์มากกว่า 6 มิลลิเมตร เพียง 1 ตำแหน่ง ซึ่งจะมีอัตราการอยู่รอดใกล้เคียงฟันปกติที่ไม่ได้เป็นโรคปริทันต์อักเสบโดยสันนิษฐานว่าการที่มีร่องลึกปริทันต์เพียง 1 ตำแหน่ง จะมีการสูญสลายของกระดูก (Bone resorption) ไม่มาก มีพื้นที่ที่จะทำให้เกิดการยึดคืนมาใหม่ (Reattachment) ระหว่างรากฟัน เอ็นยึดปริทันต์และกระดูกผิวรากได้ โดยการเกิดการสูญสลายของกระดูกนี้คาดว่ามีสาเหตุมาจากรอยโรคเนื้อเยื่อในแบบปฐมภูมิ (Primary endodontic lesion) หรือรอยโรคเนื้อเยื่อในแบบปฐมภูมิร่วมกับโรคปริทันต์อักเสบแบบทุติยภูมิ (Primary endodontic with secondary periodontitis lesion) ซึ่งถ้าผลการรักษาคลองรากฟันดี จะส่งผลให้ภาวะโรคปริทันต์อักเสบดีขึ้นด้วย โดยทางคลินิกจะพบว่า อาการปวดและฟันโยกจะลดลง[10] ซึ่งสอดคล้องกันกับรายงานผู้ป่วยรายที่ 2 ที่ได้ทำการปลูกฟันฝังคืนโดยเจตนาในฟันซี่ 37 ที่มีร่องลึกปริทันต์มากกว่า 6 มิลลิเมตร เพียง 1 ตำแหน่ง ซึ่งให้ผลการรักษาที่ดีมีการสร้างกระดูกผิวรากและกระดูกรอบปลายรากขึ้นมาใหม่รวมทั้งมีร่องลึกปริทันต์ลดลง แต่อย่างไรก็ตามยังเป็นการติดตามผลรักษาในช่วงระยะเวลาเพียง 9 เดือน จึงยังต้องมีการติดตามผลในระยะยาวต่อไป

สำหรับผลสำเร็จ (Success) ในการรักษาด้วยวิธีปลูกฟันฝังคืนโดยเจตนา ได้แก่ ไม่มีอาการและอาการแสดงของการอักเสบรอบปลายรากฟัน ภาพรังสีไม่มีเงาโปร่งรังสีรอบปลายราก ร่องลึกปริทันต์น้อยกว่า 6 มิลลิเมตร ไม่พบการสูญสลายของรากฟัน (Root resorption)[5,17,20] ส่วนการอยู่รอด (Survival) ของฟันที่รักษาด้วยวิธีปลูกฟันฝังคืนโดยเจตนา ได้แก่ ฟันสามารถเคี้ยวอาหารได้โดยไม่มีอาการ รอยโรครอบปลายรากฟันมีขนาดเล็กลง ฟันโยกไม่เกินระดับที่หนึ่ง ร่องลึกปริทันต์ลดลง และไม่พบการสูญสลายของรากฟัน[1,7,10]

จากการศึกษาของ Sangiovanni และคณะในปี ค.ศ. 2021 พบว่า การปลูกฟันฝังคืนโดยเจตนาจะมีอัตราความสำเร็จ (Success rate) ในการรักษาร้อยละ 87.2[17] และจากการศึกษาของ Pisano และคณะในปี ค.ศ. 2023 พบอัตราการอยู่รอดร้อยละ 86.7[6] โดยปัจจัยที่มีผลต่อความสำเร็จและอัตราการอยู่รอดของการปลูกฟันฝังคืนโดยเจตนา ได้แก่ ระยะเวลาการติดตามผลการรักษา ชนิดของวัสดุอุดย้อนปลายราก ระยะเวลาที่ฟันอยู่นอกช่องปาก ชนิดและตำแหน่งของฟันที่ทำการรักษา และการมีหรือไม่มีรูเปิดทางหนองไหลบริเวณกระดูกเบ้าฟัน[18] จากการศึกษาของ Ong และคณะ ในปี ค.ศ. 2022 พบว่าเมื่อติดตามผลการรักษาของการปลูกฟันฝังคืนโดยเจตนาที่ระยะเวลา 1 ปี มีอัตราการอยู่รอดถึงร้อยละ 93.1 แต่เมื่อติดตามผลที่ระยะเวลา 4 ปีพบว่า อัตราการอยู่รอดลดลงเหลือร้อยละ 86.9 อย่างไรก็ตามพบว่าไม่แตกต่างกันอย่างมีนัยสำคัญทางสถิติ[18] สำหรับชนิดของวัสดุอุดย้อนปลายรากที่ใช้หากเป็นวัสดุในกลุ่มไบโอเซรามิกจะมีอัตราการอยู่รอดของฟันปลูกมากกว่ากลุ่มที่ไม่ใช่ไบโอเซรามิกเนื่องจากมีความเข้ากันได้ดีกับเนื้อเยื่อ มีการเชื่อมปิดที่บริเวณปลายรากได้ดี แต่สำหรับการปลูกฟันฝังคืนโดยเจตนาควรเลือกชนิดที่ก่อ

ตัวเร็ว เนื่องจากควบคุมการปนเปื้อนของเลือดได้ยากซึ่งแตกต่างจากการผ่าตัดปลายรากฟัน[5,10,19] สำหรับระยะเวลาที่ฟันอยู่นอกช่องปากหากเกิน 15 นาที จะมีผลต่อความมีชีวิตของเซลล์เอ็นยึดปริทันต์ของฟันปลูกอาจทำให้เกิดการสูญสลายของรากฟันแบบทดแทน (Replacement resorption) แต่หากมีความจำเป็นที่จะต้องใช้เวลานอกช่องปากนานเกิน 15 นาที ควรใช้สารให้ความชุ่มชื้น (Hydration medium) ร่วมด้วย[5,6,18] สำหรับชนิดและตำแหน่งของฟันที่จะทำการปลูกฟันฝังคืนโดยเจตนาจากการศึกษาของ Lee และคณะในปี ค.ศ. 2012 พบว่า ฟันกรามล่างให้ผลสำเร็จมากกว่าฟันกรามบน โดยจากการศึกษานี้ในฟันกรามล่างมีอัตราความสำเร็จในการรักษาร้อยละ 78 แต่ฟันกรามบนมีอัตราความสำเร็จเพียงร้อยละ 41 ซึ่งอธิบายว่าเป็นผลของแรงโน้มถ่วงที่อาจส่งผลต่อการยึดผิวฟันกลับคืนกับกระดูกเบ้าฟันได้ [20] จากการศึกษาของ Pisano และคณะ ในปี ค.ศ. 2023 พบว่าฟันรากเดียวมีอัตราความสำเร็จร้อยละ 89.3 และฟันหลายรากมีอัตราความสำเร็จร้อยละ 84 โดยไม่แตกต่างกันอย่างมีนัยสำคัญทางสถิติ ซึ่งน่าจะเกิดจากฟันรากเดียวมีผลสำเร็จในขั้นตอนถอนฟันมากกว่าฟันหลายราก[6] สำหรับสภาวะปริทันต์ของฟันที่ทำการปลูกฟันฝังคืนโดยเจตนา จากการศึกษาของ Cho และคณะในปี ค.ศ. 2017 พบว่า หากมีร่องลึกปริทันต์มากกว่าหรือเท่ากับ 6 มิลลิเมตร เพียง 1 ตำแหน่ง จะมีอัตราการอยู่รอดที่ระยะเวลา 4 ปี ถึงร้อยละ 84 แต่ฟันที่มีร่องลึกปริทันต์มากกว่าหรือเท่ากับ 6 มิลลิเมตร 2 ตำแหน่ง ขึ้นไปจะมีอัตราการอยู่รอดที่ระยะเวลา 4 ปี เพียงร้อยละ 44 เท่านั้น[10] ปัจจัยสุดท้ายคือการมีรูเปิดหนองไหลบริเวณกระดูกเบ้าฟันของฟันปลูกจะทำให้เกิดความล้มเหลวในการรักษาเพิ่มขึ้น 2.7 เท่า ซึ่งสาเหตุคาดว่ามาจากการอักเสบรอบปลายรากเป็นระยะเวลานานทำให้กระดูกรอบรากถูกทำลายไปค่อนข้างมาก รวมทั้งเซลล์เอ็นยึดปริทันต์ก็ถูกทำลายไปด้วย ส่งผลให้อัตราการอยู่รอดลดลงเหลือเพียงร้อยละ 24.7 ที่ระยะเวลา 5 ปี[5]

เมื่อเปรียบเทียบการปลูกฟันฝังคืนโดยเจตนากับการฝังรากเทียม (Dental implant) จากการศึกษาของ Torabinejad และคณะในปี ค.ศ. 2015 พบว่า อัตราการอยู่รอดของการฝังรากเทียมสูงถึงร้อยละ 97 แตกต่างอย่างมีนัยสำคัญกับอัตราการอยู่รอดของการปลูกฟันฝังคืนโดยเจตนาที่ร้อยละ 88 อย่างไรก็ตามอัตราการอยู่รอดของการปลูกฟันฝังคืนโดยเจตนาไม่ได้ถือว่าต่ำมากเมื่อเทียบกับความคุ้มค่าในการรักษา โดยข้อดีของการปลูกฟันฝังคืนโดยเจตนาเมื่อเปรียบเทียบกับการฝังรากเทียมยกตัวอย่างเช่น กรณีทำการรักษาบริเวณฟันกรามบนที่ใกล้กับพื้นโพรงอากาศขากรรไกรบน การฝังรากเทียมอาจจะต้องเพิ่มการผ่าตัดยกพื้นโพรงอากาศ (Sinus lift) หรือกรณีทำการรักษาบริเวณฟันกรามล่างที่ใกล้กับเส้นประสาทอินฟีเรียอัลวีโอลาร์ (Inferior alveolar nerve) การฝังรากเทียมอาจทำให้เกิดการบาดเจ็บของเส้นประสาท การปลูกฟันฝังคืนโดยเจตนาจึงอาจเป็นทางเลือกในการรักษาที่เหมาะสม แต่อาจจะมีข้อเสียกรณีเกิดภาวะฟันยึดแข็งซึ่งอาจทำให้คุณภาพกระดูก (Bone quality) ไม่ดีถ้าจะต้องฝังรากเทียมในอนาคต[21]

บทสรุป

การปลูกฟันฝังคืนโดยเจตนาเป็นหนึ่งในทางเลือกการรักษาฟันที่รักษาคลองรากฟันแบบปกติแล้วไม่สำเร็จหรือไม่สามารถทำการผ่าตัดปลายรากฟันด้วยวิธีดั้งเดิมได้ โดยสามารถใช้เป็นทางเลือกในการรักษาโพรงอากาศขากรรไกรบนอักเสบอันเนื่องมาจากสาเหตุจากการติดเชื้อของฟัน รวมทั้งสามารถทำในฟันที่มีภาวะโรคปริทันต์อักเสบร่วมที่มีร่องลึกปริทันต์ลึกไม่เกิน 6 มิลลิเมตร เพียง 1 ตำแหน่งและให้ผลการรักษาที่ดีได้

ผลประโยชน์ทับซ้อน

ไม่มี

แหล่งทุน

ไม่มี

References

1. Wu SY, Chen G. A long-term treatment outcome of intentional replantation in Taiwanese population. J Formos Med Assoc. 2021;120(1):346-53.
2. Becker BD. Intentional replantation techniques: A critical review. J Endod. 2018;44(1):14-21.
3. Grzanich D, Rizzo G, Silva RM. Saving natural teeth: Intentional replantation-protocol and case series. J Endod. 2017;43(12):2119-24.
4. Asgary S, Marvasti L, Kolahdouzan A. Indications and case series of intentional replantation of teeth. Iran Endod J. 2014;9(1):71-8.

5. Cho S, Lee Y, Shin S, Kim E, Jung I, Friedman S, et al. Retention and healing outcomes after intentional replantation. J Endod. 2016;42(6):909-15.
6. Pisano M, Spirito FD, Martina S, Sangiovanni G, Ambrosio FD, Iandolo A. Intentional replantation of single-rooted and multi-rooted teeth: A systematic review. Healthcare (Basel). 2023;11(1):71.
7. Jang Y, Lee SJ, Yoon TC, Roh BD, Kim E. Survival rate of teeth with a C-shaped canal after intentional replantation: A study of 41 cases for up to 11 years. J Endod. 2016;42(9):1320-25.
8. Li N, Xu H, Kan C, Zhang J, Li S. Retrospective study of intentional replantation for type IIIb dens invaginatus with periapical lesions. J Endod. 2022;48(3):329-36.
9. Peñarrocha M, García B, Martí E, Palop M, Von T. Intentional replantation for the management of maxillary sinusitis. Int Endod J. 2007;40(11):891-9.
10. Cho SY, Lee SJ, Kim E. Clinical outcomes after intentional replantation of periodontally involved teeth. J Endod. 2017;43(4):550-5.
11. Hauman CHJ, Chandler NP, Tong DC. Endodontic implications of the maxillary sinus: A review. Int Endod J. 2002;35(2):127-41.
12. Kang SH, Kim BS, Kim Y. Proximity of posterior teeth to the maxillary sinus and buccal bone thickness: A biometric assessment using cone-beam computed tomography. J Endod. 2015;41(11):1839-46.
13. Psillas G, Papaioannou D, Petsali S, Dimas GG, Constantinidis J. Odontogenic maxillary sinusitis: A comprehensive review. J Dent Sci.2021;16(1):474-81.
14. García B, Martorell L, Martí E, Peñarrocha M. Periapical surgery of maxillary posterior teeth: A review of the literature. Med Oral Patol Oral Cir Bucal. 2006;11(2):e146-50.
15. Dong X, Xu X. Bioceramics in Endodontics: Updates and future perspectives. Bioengineering (Basel). 2023;10(3):351.
16. Singer L, Fouda A, Bourauel C. Biomimetic approaches and materials in restorative and regenerative dentistry: review article. BMC Oral Health. 2023;23(105):1-14.
17. Sangiovanni G, Scelza G, Giordano F, Chiacchio A, Ferrigno R, Rengo C, et al. Intentional replantation in endodontics: review of literature. G Ital Endod. 2022;36(1):151-62.
18. Ong TK, Lim D, Singh M, Fial AV. Factors influencing the treatment outcome of intentional replantation on teeth with periapical periodontitis: A systematic review and meta-analysis. J Evid Base Dent Pract. 2022;22(4):1-14.
19. Wang L, Jiang H, Bai Y, Luo Q, Wu H, Liu H. Clinical outcomes after intentional replantation of permanent teeth: A systematic review. Bosn J Basic Med. Sci 2020;20(1):13-20.
20. Lee W, Shon W J, Baek S H, Kum K Y, Kim H C. Outcomes of intentionally replanted molars according to preoperative locations of periapical lesions and the teeth. J Dent Sci. 2012;7(2):125-9.
21. Torabinejad M, Dinsbach N, Turman M, Handysides R, Babjri K, White S. Survival of Intentionally Replanted Teeth and Implant-supported Single Crowns: A Systematic Review. J Endod. 2025;41(7):992-8.

ผู้ประพันธ์บรรณกิจ

เสาวลักษณ์ ลิ้มมณฑล
สาขาวิชาศัลยศาสตร์ช่องปากและแม็กซิลโลเฟเชียล
คณะทันตแพทยศาสตร์ มหาวิทยาลัยขอนแก่น
อำเภอเมือง จังหวัดขอนแก่น
โทรศัพท์ : 043 202 405 #45152
จดหมายอิเล็กทรอนิกส์ : saolim@kku.ac.th

KDJ Khon Kaen University Dental Journal

Intentional Replantation for Treating Maxillary Sinusitis and Periodontally Compromised Tooth: A Report of 2 Cases

Chonthida Chaiya [1] Panupong Jiradechochai [2] Saowaluck Limmonthol [3,]*

Case Report

Abstract

Objective: The purpose of this article is to demonstrate the successful outcome of intentional replantation treatment in two patients. Intentional replantation is a treatment of choice for treating periapical lesions in teeth that have previously undergone unsuccessful conventional endodontic therapy, especially when endodontic microsurgery is contraindicated.

Case Presentation: The first case revealed a successful intentional replantation for treating left maxillary sinusitis caused by the infection of the left maxillary first molar. A 1-year follow-up showed complete resolution of the left maxillary sinus and complete periapical bone formation at the palatal root. The second case described intentional replantation of a periodontally compromised tooth, and the 9-month follow-up clinically showed a decrease in probing depth along with new peri-radicular bone formation.

Conclusion: Intentional replantation can be used as an alternative treatment for maxillary sinusitis due to odontogenic origin and can be performed in teeth with concomitant periodontitis presenting a periodontal pocket depth of no more than 6 mm at a single site, with favorable treatment outcomes.

Keywords: Intentional replantation/ Maxillary sinusitis/ Periodontitis

Corresponding author

Saowaluck Limmonthol
Department of Oral and Maxillofacial Surgery,
Faculty of Dentistry, Khon Kaen University,
Amphur Muang, Khon Kaen.
Tel. : +66 43 202 405 #45152
E-mail: saolim@kku.ac.th

[1] Dental Department, Bang Ra Chan Hospital, Amphoe Bang Ra Chan, Sing Buri.
[2] Department of Restorative Dentistry, Faculty of Dentistry, Khon Kaen University.
[3] Department of Oral and Maxillofacial Surgery, Faculty of Dentistry, Khon Kaen University.
[*] Corresponding author